Aus der chirurgischen Universitätsklinik in Marburg.
Direktor Prof. Dr. R. Klapp.

Die eitrigen Erkrankungen der Niere
unter besonderer Berücksichtigung des Nierenkarbunkels.

Inaugural-Dissertation

zur Erlangung
der Doktorwürde in der gesamten Medizin

der

Hohen Medizinischen Fakultät
der Universität zu Marburg

vorgelegt von

Ursula Philipp
aus Kevelaer.

Marburg 1934.

Wuppertaler Druckerei A.-G., Wuppertal-Elberfeld.

Angenommen von der Medizinischen Fakultät Marburg
am 6. März 1934.

Gedruckt mit Genehmigung der Fakultät.

Referent: Prof. Dr. Boeminghaus.

R. UNIV.
BIBLIOTHEEK
LEIDEN

Meinen lieben Eltern

Disposition.

I. Allgemeine Ausführungen über die Infektionswege der Niere.
   1. Der haematogene Infektionsmodus.
   2. Der ascendierende Infektionsmodus.
   3. Der lymphogene Infektionsmodus.

II. Der Nierenkarbunkel.
   1. Definition.
   2. Pathologische Anatomie.
   3. Infektionsquellen, -wege und -erreger.
   4. Klinik des Nierenkarbunkels; Abgrenzung gegen die übrigen Formen der metastatischen Niereneiterungen.
   5. Ergebnis spezieller Untersuchungen.
      a) Urinbefund.
      b) Funktionsprüfung.
      c) Blutbefund.
   6. Röntgenuntersuchung.
   7. Zusammenfassung der für die Diagnose wichtigen Zeichen.

III. Eigene Beobachtungen.

IV. Therapie.

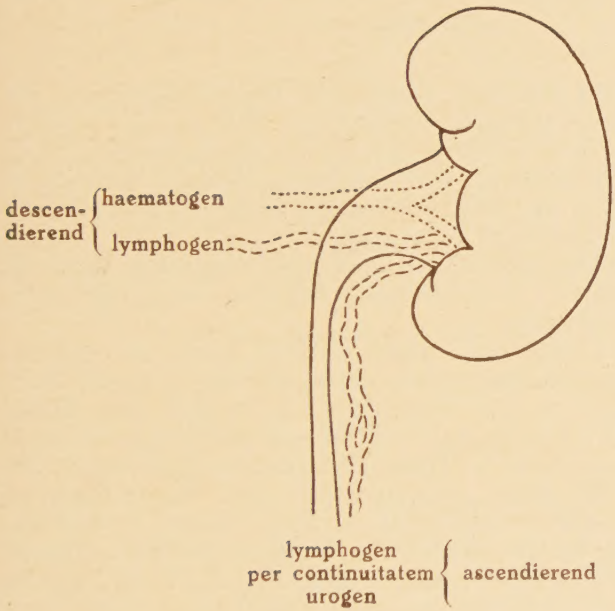

Schematische Darstellung
der Infektionswege

I. Allgemeine Ausführungen über die Infektionswege der Niere.

Die Frage, auf welchem Wege die Infektionserreger zur Niere gelangen bzw. gelangen können, hat nicht nur ein wissenschaftliches Interesse, sondern ist im gegebenen Fall auch in therapeutischer Hinsicht oft von ausschlaggebender Bedeutung, da mit Klarstellung des Infektionsmodus meist auch die Wege einer kausalen Behandlung gegeben sind.

Die Mikroorganismen können auf verschiedenem Wege in die Niere gelangen. Vorstehendes Schema zeigt die verschiedenen Möglichkeiten.

Die h a e m a t o g e n e Infektion wird auch als descendierend bezeichnet; man denkt dabei an die weitere Ausbreitung der Infektion auf Nierenbecken, Ureter und Blase. Von einem a s c e n d i e r e n d e n Infektionsmodus spricht man, wenn die Bakterien von der Blase zur Niere emporsteigen; dabei können die Bakterien entweder mit dem Harn (urogene Infektion) oder durch schrittweises Emporwandern auf der Schleimhaut bzw. in der Wand des Ureters (Infektion durch Kontinuität) zur Niere gelangen. Für die l y m p h o g e n e Infektion kommen sowohl die mit dem Gefäßstiel an die Niere herantretenden Lymphbahnen als auch jene Lymphgefäße in Betracht, die entlang dem Ureter von der Blase und den Beckenorganen zur Niere ziehen, sodaß man auch hier von einer ascendierenden und descendierenden (lymphogenen) Infektion sprechen kann.

Auf welchem dieser Wege die Erreger in die Niere gelangt sind, ist nachträglich nicht in jedem Fall mit voller Sicherheit zu entscheiden. Der Infektionsweg hängt eng mit dem primären Infektionsherd zusammen. Bei Infektionsquellen, die, wie bei Furunkulose, Osteomyelitis, erkrankten Zähnen, Parotitis, Panaritien, entzündlichen Tonsillen etc., weitab von den Harnorganen gelegen sind, sowie bei den meisten allgemeinen Infektionskrankheiten wie Variola, Abdominaltyphus, Cholera, Flecktyphus, Influenza und weiter bei Puerperalfieber, infizierten Aborten, Sepsis etc., bei denen die Er-

reger zeitweise im Blut kreisen oder doch gelegentlich in die Blutbahn gelangen können, liegt es nahe, für die sich sekundär entwickelnde Infektion der oberen Harnwege, zumal, wenn sie nachweislich von denselben Bakterien ausgelöst wird, einen metastatischen, haematogenen Infektionsmodus anzunehmen. Aber auch abgesehen von solchen krankhaften Zuständen, ist es bekannt, daß auch sonst häufig Bakterien im Blute kreisen und in die Niere und das Nierenbecken gelangen; es ist dann oft nur eine Frage der lokalen Disposition, ob durch die Anwesenheit der Bakterien eine Entzündung entsteht. Diesen Infektionsquellen steht eine Reihe anderer infektiöser Herde gegenüber, die hauptsächlich im Unterbauch bzw. im Becken lokalisiert sind (Appendizitis, entzündliche weibliche Adnexe, Prostata- und Samenblasenentzündungen etc.), bei denen der Infektionsweg viel weniger klar erscheint, da hier neben der haematogenen Infektion infolge der engen topographischen Beziehung zu den Harnorganen auch eine lymphogene sowie eine urogene bzw. ascendierende Infektion berücksichtigt werden muß. Eine wichtige Infektionsquelle, besonders für die lymphogene Ausbreitung ist auch der Darm.

1. Der haematogene Infektionsweg.

Um aus der Blutbahn in die oberen Harnwege zu gelangen, müssen die Bakterien die Niere passieren. Man hat bis heute noch keine einheitliche Auffassung darüber erzielen können, ob es möglich ist, daß gesunde Nieren Bakterien, die im Blut kreisen, in den Harn übertreten lassen, ohne dabei selbst in irgendeiner Form zu erkranken, ob die Bakterienelimination etwa zu der physiologischen Aufgabe der Nieren gehört, oder ob nur kranke Nieren Bakterien durchlassen. Tatsache ist, daß bei vielen Infektionskrankheiten wie Typhus, Diphtherie, Tuberkulose etc. sogenannte Bazillenausscheider beobachtet werden und zwar in der Regel, ohne daß sich eine eigentliche Nierenеiterung nachweisen läßt. Dies, sowie auch das Vorkommen einer renalen Bakteriurie (meist von Colibakterien, seltener von Staphylokokken und anderen Bakterien), ohne gleichzeitige Pyurie scheint dafür zu sprechen, daß beim Fehlen einer lokalen Organminderwertigkeit Bakterien die Niere passieren können, ohne hier eine Eiterung auszulösen. Für das Auftreten einer Nierenschädigung bzw. Nierenentzündung spielen sicherlich lokale Momente eine ausschlaggebende Rolle, sei es in Form schon vorher geschädigter Nieren oder in Form irgendwelcher Stauungszustände in den Harnwegen usw.; sonst wäre es nicht zu verstehen, warum z. B. bei Typhuskranken ebenso häufig Typhusbazillen im Harn auftreten mit gleichzeitiger Albuminurie wie ohne eine solche. Warum die Bazillen das eine Mal

die Niere ganz reizlos passieren, ein anderes Mal eine toxisch bedingte Albuminurie auslösen und wieder ein anderes Mal eine richtige Niereneiterung verursachen, ist nur von Fall zu Fall und nicht generell zu unterscheiden und entzieht sich oft einer exakten Prüfung. Neben der lokalen Empfänglichkeit ist für das Zustandekommen einer Nierenschädigung die Menge und Dauer der Ausscheidung, sowie begreiflicherweise auch die Pathogenität der Erreger von Bedeutung.

Der Annahme eines haematogenen Infektionsweges hat man entgegengehalten, daß die meisten Nieren- und Nierenbeckenentzündungen nur einseitig sind und daß, wenn tatsächlich der Blutweg in der Hauptsache für die „Pyelitis" in Frage käme, diese Einseitigkeit doch nicht recht zu erklären sei, und doch häufiger beide Nieren bzw. Nierenbecken erkrankt sein müßten. Dem gegenüber ist darauf hinzuweisen, daß einseitige haematogene Niereninfektionen (z. B. Tuberkulose) klinisch und experimentell erwiesen sind und daß man zwar annehmen muß, daß die Erreger mit dem Blut wahrscheinlich in beide Nieren gelangen, daß aber auf Grund lokaler Momente sehr oft nur eine Niere erkrankt. Daß diese Ansicht richtig ist, wird sehr instruktiv durch jene Fälle dargetan, wo bei Anwesenheit der gleichen Bakterien auf der einen Seite eine Pyelitis oder Pyelonephritis sich entwickelt hat, auf der anderen Seite jedoch nur eine renale Bakteriurie besteht. Die unterschiedliche Reaktion der gleichartigen Organe kann man sich nur durch lokale Unterschiede verständlich machen. In neuester Zeit sind zur Frage der Erkrankungsbereitschaft der Nieren sehr interessante Versuche von Rieder[1]) mitgeteilt worden, die erkennen lassen, daß die Innervation der Niere eine wichtige Rolle dabei spielt, ob bei haematogenem Angebot von Bakterien eine Nierenschädigung bzw. Nierenentzündung zustandekommt oder nicht. Rieder konnte zeigen, daß bei Injektion von Bakterienaufschwemmung in das Blut die entnervte (dekapsulierte) Niere im Gegensatz zur nicht operierten Niere trotz stundenlang durchgeführten Versuchs ungeschädigt bleibt, d. h. der Urin der entnervten Niere bleibt steril, klar, blut- und eiweißfrei; auf die Klärung, die Rieder für dies interessante auffallende Verhalten der entnervten Niere gibt, kann hier nicht eingegangen werden. Diese Versuche wurden hier nur erwähnt, um die Bedeutung lokaler Momente für das Auftreten einer Infektion zu unterstreichen.

2. Der ascendierende Infektionsmodus.

Wenn man von einer ascendierenden Infektion der oberen Harnwege spricht, so will man damit zum Ausdruck

[1]) Chir. Kongreß 1932.

bringen, daß eine anfänglich in tieferen Abschnitten der Harnwege lokalisierte Entzündung sich von hier unter Vermittlung des Ureters auf das Nierenbecken und die Nieren ausgebreitet hat. Den Bakterien stehen bei dieser Infektion verschiedene Wege offen; sie können mit dem Harnstrom, oder durch kontinuierliches Fortschreiten der Entzündung in der Wand des Harnleiters, oder durch Vermittlung der periureteralen Lymphbahnen und endlich artefiziell gelegentlich einer Harnleitersondierung in das Nierenbecken gelangen. Welche der ersten drei Möglichkeiten bevorzugt wird, ist schwer zu sagen; es hängt im einzelnen Falle sehr von der Lage des Infektionsherdes, von der Art der Erreger sowie von den anatomischen Verhältnissen ab. Meistens aber handelt es sich bei der ascendierenden Infektion um eine Kombination dieser verschiedenen Möglichkeiten.

3. Der lymphogene Infektionsmodus.

Die lymphogene Infektion des Nierenbeckens und der Niere kann entweder durch Lymphbahnen, die dem Ureter entlang zum Nierenbecken ziehen (ascendierender Weg), oder auf direktem Wege zur Niere erfolgen. Die lymphogene Ausbreitung der Erreger kommt besonders dann in Frage, wenn die Infektion der oberen Harnwege offensichtlich von entzündlichen Prozessen im Becken, Parametritiden, Entzündungen der Prostata und Samenblasen ihren Ausgang nimmt. Diese ascendierende Infektion unter Vermittlung der Lymphgefäße ist vielleicht häufiger, als bisher angenommen wurde. Eine häufige Infektionsquelle für die lymphogene Infektion ist der Darm, und zwar der Dickdarm. Es ist noch nicht entschieden, ob die Bakterien auf dem Wege vom Darm zu den Nieren, abgesehen von dem Blut- oder Lymphweg, nicht auch direkt die Darmwand passieren können. Trotz mancher Widersprüche hat es sich gezeigt, daß eine direkte Durchwanderung der Bakterien im allgemeinen nur bei geschädigter Darmwand vorkommt, ausgenommen in den Fällen, wo es sich um körperfremde, hochvirulente Keime handelt. Die Colibazillen sollen infolge ihrer Eigenbeweglichkeit leichter als andere Keime die geschädigte Darmwand passieren können. Es besteht auch die Möglichkeit, daß die Colibazillen als Passagiere auswandernder Leucozyten den Darm verlassen. Für eine direkte Keimüberwanderung, die ja infolge der erwähnten Bewegungsfähigkeit der Colibazillen Beachtung verdient, liegen die Bedingungen am Coecum bzw. Colon ascendens insofern besonders günstig, als hier der Dickdarm kein Mesocolon besitzt und mit seiner nicht von Serosa überzogenen Wand dem Ureter und Niere unmittelbar anliegt.

Die enterogene Infektion, gleichgültig, ob man sich die Weiterverbreitung der Bakterien lymphogen, haematogen oder nach Art der direkten Durchwanderung vorstellt, ist immer dann in Betracht zu ziehen, wenn andere manifeste Infektionsquellen, wie sie bei der Besprechung der übrigen Infektionswege erörtert wurden, fehlen, also dort, wo man gelegentlich von einer kryptogenetischen Infektion sprechen hört. Daß diese Auffassung viel Richtiges hat, wird durch die häufigen Erfolge einer Therapie bewiesen, die lediglich am Darm angreift.

Die pathologisch-anatomische Form der durch die Bakterien in der Niere zustandekommenden Entzündung bzw. Eiterung ist recht verschieden. Man kann hier unterscheiden die Pyelonephritis, die eitrige Nephritis, den Nierenabszeß, den Nierenkarbunkel. Auch die entzündlichen Erkrankungen der Nierenhüllen, die Peri- und Paranephritis (paranephritischer Abszeß) müssen hier noch genannt werden, da diese Prozesse, wenn auch selbständig, so doch häufiger noch secundär von der Niere fortgeleitet entstehen. Pyelonephritis und eitrige Nephritis sind Bezeichnungen, die oft für ein und denselben Krankheitsprozeß Anwendung finden. Das ist jedoch nicht statthaft, da die Bezeichnung „Pyelonephritis" reserviert bleiben soll für die ascendierenden Formen der eitrigen Prozesse im Nierenparenchym, und in der Bezeichnung „Pyelo-Nephritis" soll dieser Entstehungsmodus auch zum Ausdruck kommen im bewußten Gegensatz zur eitrigen (metastatischen) Nephritis, bei der also der eitrige Prozeß zunächst im Parenchym lokalisiert ist und erst secundär auf die ableitenden Harnwege übergreift. Anfangs sind diese beiden Formen der eitrigen Nierenerkrankungen pathologisch-anatomisch gut differenzierbar, worauf hier nicht näher eingegangen werden soll. Später verwischen sich die Unterschiede. Dennoch empfiehlt es sich, die Bezeichnungen „Pyelonephritis" und „eitrige Nephritis" getrennt zu gebrauchen, um zugleich die ätiologischen Momente bzw. den Entwicklungsvorgang zum Ausdruck zu bringen. Der Nierenabszeß, der solitaere, kann auch sowohl metastatisch (haematogen) wie ascendierend, als besondere Form der Pyelonephritis auftreten. Solche größeren solitaeren Abszesse sind gegenüber den multiplen haematogen entstandenen kleinen Rindenabszessen recht seltene Befunde. Das gleiche gilt vom Nierenkarbunkel, der stets eine haematogene Metastase darstellt und auf den in den folgenden Ausführungen näher eingegangen werden soll.

II. Der Nierenkarbunkel.

1. Definition.

Israel hat im Jahre 1901 zum ersten Mal das Krankheitsbild des Nierenkarbunkels im Anschluß an einen Fall, den er 1891 operierte, beschrieben. Er fand, daß die gefundene Nierenerkrankung im makro- und mikroskopischen Aufbau große Ähnlichkeit zeigte mit dem Karbunkel der Haut, was ihn zu der Bezeichnung „Nierenkarbunkel" veranlaßte.

Die Ansichten der Autoren über den Begriff des Nierenkarbunkels waren anfangs sehr verschieden, und manche in der Literatur beschriebene Fälle verdienen diese Bezeichnung eigentlich nicht. So kann man z. B. die Beschreibung, die die vier folgenden Autoren von ihren „Nierenkarbunkeln" geben, nicht gerade als sehr charakteristisch bezeichnen.

Zinn wählt die Bezeichnung „Nierenfurunkel" und beschreibt als solche vier nach Furunkel aufgetretene metastatische Staphylokokkenabszesse der Niere, bei denen es sich um solitaere oder Konglomeratabszesse geringer Größe handelt.

Harzbecker berichtet über einen Fall von Nierenkarbunkel, in dem „die Niere an ihrer Oberfläche von zahllosen Eiterpünktchen besät, und Mark und Rinde von streifenförmigen Abszessen durchsetzt waren", Staphylokokken waren nicht nachgewiesen.

Klose versteht unter Nierenkarbunkel „einen Eiterherd, der durch Vermehrung und spezifische Wirksamkeit von in die Nieren embolisch eingeschleppten Staphylokokken entsteht und zur Bildung von perinephritischen Abszessen Veranlassung gibt."

Necker versteht unter Nierenkarbunkel ganz allgemein gruppierte Eiterherde bei haematogener citriger Nephritis.

Barth beschreibt vier Fälle von Nierenkarbunkel: „Eine Staphylokokkeneiterung der Niere, eingeschleppt von einem Furunkel oder Karbunkel der äußeren Haut oder von anderen entfernten Eiterherden, wie sie die bekannte Ursache der mit paranephritischer Eiterung einhergehenden Rindenabszesse der Niere bilden; ein in der Kontinuität fortschreitender, wenig

zur Einschmelzung neigender Eiterungsprozeß von ausgesprochen geschwulstartigem Charakter."

Es handelt sich bei einem Nierenkarbunkel um eine Form der Niereninfektion, bei der kleine eitrige Abszesse auf einem umschriebenen Bezirk dichtgedrängt beieinander sitzen. Infolge der starken entzündlich oedematösen, hyperaemischen Schwellungen ragen solche Stellen deutlich über die Oberfläche hervor. Der Nierenkarbunkel hat wenig Neigung zur eitrigen Einschmelzung; größere Nierenabszesse entstehen meist primär. Am eindeutigsten ist wohl die Erklärung von Dassau: „Der Nierenkarbunkel ist eine akute, durch Staphylokokken auf dem Blutwege metastatisch hervorgerufene eitrige Nierenentzündung, die von einem umschriebenen, aus multiplen, miliaren Abszessen bestehenden Herde aus progredierend das Parenchym durchsetzt und ein geschwulstartiges Aussehen besitzt."

2. Pathologische Anatomie.

Makroskopisch stellt der Nierenkarbunkel ein tumorartiges, knotenförmiges Gebilde dar, welches mehrere umschriebene Herde enthält, die über die Nierenoberfläche erhaben sind und sich deutlich von der Umgebung abheben. Seinen Sitz hat er hauptsächlich in der Nierenrinde und erstreckt sich von da aus auch auf die Marksubstanz. Im Durchschnitt zeigt sich ein speckiges Gewebe, das zahllose miliare Abszeßchen enthält, die teilweise miteinander konfluieren. Zwischen Eiter und Granulationsherden zeigen sich zellige Infiltration und starke interstitielle Entzündung. In den Herden finden sich zahlreiche Staphylokokkenhaufen.

Smirnow gibt an, daß im perirenalen Fettgewebe in allen Fällen die Nierenhüllen eine mehr oder minder ausgeprägte fibrös-sklerotische, schwielige Umwandlung erfahren. Diese Veränderungen kann man als Schutzreaktion des Gewebes gegen das Eindringen der Mikroben in das perirenale Zellgewebe betrachten.

Mikroskopisch zeigen sich sehr starke Veränderungen des Nierenparenchyms. In der Rinde finden sich nur noch Reste von gewundenen Harnkanälchen. Auch bei diesen sind die Epithelien von der Wand abgehoben und zusammengeballt. Überall ist leuko- und lymphocytär infiltriertes Granulationsgewebe eingedrungen, welches stellenweise das ganze Gewebe einnimmt. Die Granulationsmassen sind zum Teil schon wieder in hyaliner Degeneration begriffen. Die Abszesse weisen eine deutliche Abszeßmembran auf und liegen infolgedessen beinahe isoliert inmitten des Nierenparenchyms.

3. Infektionsquellen, -wege, -erreger.

Der Nierenkarbunkel ist immer eine Metastase eines äußeren Eiterherdes in Form von Karbunkel, Furunkel, Panaritien etc. Dabei ist es recht charakteristisch, daß diese primären Eiterungen in der Regel schon wieder abgeklungen sind, wenn der Nierenkarbunkel klinisch in Erscheinung tritt. Wir haben hier also die gleichen Verhältnisse, wie beim paranephritischen Abszeß. Auch Halsentzündungen und grippöse Erkrankungen kommen als Infektionsquellen in Betracht. In manchen Fällen bleibt jedoch die Infektionsquelle unbekannt. R. V o ß fand unter 22 Fällen 9, bei denen dieses der Fall war. Er erklärte das so, daß die Primärerkrankung eventuell so gering gewesen sein könnte, daß sie gar nicht beachtet wurde. Andererseits wäre es auch denkbar, daß die Bakterien an der Eintrittspforte keine bemerkenswerten Erkrankungserscheinungen hervorgerufen haben, sondern erst in der Niere zur Eiterung führten. Bei den übrigen 13 Fällen konnte V o ß die vorangegangene Infektion angeben:

5 nach Karbunkel im Nacken oder Rücken,
4 nach Furunkel,
1 nach Mastitis,
1 nach Panaritium,
2 nach Angina.

Aus der der Arbeit beiliegenden Tabelle, die, soweit es mir möglich war, alle in der Literatur bekanntgegebenen Fälle von Nierenkarbunkel enthält, geht deutlich hervor, daß Karbunkel und Furunkulose die häufigste Infektionsquelle für den Nierenkarbunkel bilden; an zweiter Stelle stehen die Halsentzündungen und grippösen Erkrankungen. Selbstverständlich können auch andere Infektionsherde, wie Panaritium, Mastitis, eine metastatische Niereneiterung hervorrufen; diese Fälle sind jedoch seltener. Wenn sich zweimal als ätiologisches Moment ein Trauma angegeben findet, so kann das natürlich nur von sekundärer Bedeutung für die Entwicklung eines Nierenkarbunkels sein.

Als Infektionsweg kommt nur der descendierende in Frage, und hier ist es in weitaus den meisten Fällen der haematogene. In fast allen Fällen sind die ableitenden Harnwege (Nierenbecken etc.) intakt, weil der Nierenkarbunkel als Affektion des Nierenparenchyms zum mindesten anfangs nicht mit ihnen in Verbindung steht. Dagegen sind die Ansichten der Autoren verschieden über die Art, wie die Erreger in das Nierenparenchym gelangen.

I. O r t h nahm an, daß ein infizierter Embolus an der Arterienteilungsstelle in der Niere durch Anprall zertrümmert

würde, und daher die herdförmige Anordnung des Karbunkels zustandekomme.

Stoerk nimmt an, daß der Embolus zunächst auf einer Gefäßgabelung reitet und dann durch den dauernden Blutstrom abgebröckelt werde.

Barth dagegen ist ganz anderer Meinung. Er glaubt, daß es sich um eine Verschleppung spärlicher Mikroben und deren Weiterwachsen in den Lymphspalten handelt. Wie er sagt, hat er weder in den Glomerulusschlingen noch in der Bowmann'schen Kapsel Bakterien gefunden, sondern nur in den Lymphspalten.

Runeberg schließlich vertritt die Ansicht, daß Staphylokokken auf dem Umwege über eine Ausscheidungsnephritis in die Lymphbahnen der Niere gelangen und hier Anlaß zu einer fortschreitenden Phlegmone geben.

In den Fällen von Nierenkarbunkel, bei denen man in der Niere auf Bakterien untersucht hat, sind stets Staphylokokken als Infektionserreger gefunden worden. Warum nun gerade der Staphylokokkus der Erreger der pyogenen Nierenerkrankungen, speziell des Nierenkarbunkels ist, darüber herrscht noch völlige Unklarheit. Aus den Untersuchungen von Lenhartz geht hervor, daß die Staphylokokken besonders starke Neigung zur Metastasierung haben; er gibt an, daß von

160 Fällen von Streptokokkensepsis 65% ohne, und 35% mit Metastasen,

von

22 Fällen von Staphylokokkensepsis 5% ohne und 95% mit Metastasen

verlaufen.

Smirnow glaubt, daß die Staphylokokken, welche den Nierenkarbunkel hervorrufen, nicht sehr stark virulent sind; denn zwischen dem Abschluß der Grunderkrankung und dem Auftreten der Komplikationen kann eine bisweilen monatelange Pause liegen.

Haslinger weist in Bezug auf die Virulenz der Keime auf einen Tierversuch von Koch hin. Dieser fand, daß durch die Injektion von hochvirulenten Keimen eine allgemeine Infektion mit Destruktion des Organes entsteht, während bei weniger virulenten Keimen sich mehr lokalisierte Prozesse und mehr infiltrative und chronisch verlaufende Entzündungsprozesse entwickeln. Auffallend und in bakteriologischer Hinsicht interessant ist ebenfalls die Tatsache, daß bei den metastatischen Niereneiterungen, insbesondere beim Nierenkarbunkel und paranephritischen Abszeß eigentlich stets Staphylokokken und nie Streptokokken angetroffen werden.

4. Klinik des Nierenkarbunkels; Abgrenzung gegen die übrigen Formen der metastatischen Niereneiterungen.

Das klinische Bild des Nierenkarbunkels ist nur schwer und immer nur vermutungsweise von dem Krankheitsbild der akuten eitrigen, metastatischen Nephritis oder dem metastatisch entstandenen Nierenabszeß abzugrenzen.

Diese metastatischen, haematogen entstandenen Niereneiterungen unterscheiden sich von den auf ascendierendem Wege zustandegekommenen Entzündungen und Eiterungen dadurch, daß bei den letzteren gleich von vornherein, oft schon, ehe die subjektiven Symptome eine schwere Erkrankung erkennen lassen, im Urin ein wesentlicher krankhafter Befund in Form von Eiter und Bakterien zu erheben ist, während bei den metastatisch entstandenen Eiterungen die Urinuntersuchung anfangs wenig Anhalt für eine Nierenerkrankung gibt. Abgesehen von diesem unterschiedlichen Verhalten hinsichtlich des Urinbefundes bei Beginn der Erkrankung spielt für die Differenzierung der metastatisch oder ascendierend zustandegekommenen Niereneiterung natürlich auch die Anamnese eine wichtige Rolle.

Untereinander bieten die drei Formen der metastatischen Niereneiterung (eitrige Nephritis, Nierenabszeß, Nierenkarbunkel) dagegen nur sehr wenig Unterscheidungsmerkmale. Die Ätiologie ist für alle die gleiche, ebenso der Infektionsweg und die Infektionserreger und endlich auch die Krankheitserscheinungen. Das gilt sowohl für die lokalen Nierensymptome als auch für das allgemeine Krankheitsbild. Alle drei Formen der metastatischen Niereneiterung können unter dem Bilde einer sehr heftigen Allgemeininfektion mit Schüttelfrösten, hohem Fieber, starker körperlicher Niedergeschlagenheit, ja selbst mit Delirien beginnen, ohne daß man aus dem ganzen Krankheitsbild zunächst irgendwelche objektiven oder subjektiven Hinweise auf die Niere als den Sitz der Metastase herauslesen könnte. Die Nierensymptome in Form von mehr oder weniger starken Druckschmerzen, Schwellungen der Niere, pathologischer Urinbefund etc. treten, das ist sogar die Regel, im allgemeinen erst einige Zeit nach Beginn der Allgemeinerscheinungen auf. Neben solchem mehr oder weniger akuten Beginn gibt es aber auch bei allen drei Formen der metastatischen Niereneiterung Fälle, bei denen sich die Metastasierung in der Niere sehr viel harmloser, unscheinbarer, anfänglich geradezu unbemerkt entwickelt. Solche Fälle können dann im Laufe der weiteren Entwicklung des Nierenherdes zu einem heftigen allgemeinen und lokalen klinischen Krankheitsbild führen, gelegentlich kann jedoch auch trotz stärkerer eitriger Destruktion der Niere der Prozeß sich relativ

symptomarm und ohne größere Beschwerde abspielen. Das sind die Fälle, in denen man eigentlich mehr zufällig durch eine Urinuntersuchung und den starken Eiter- und Bakteriengehalt darauf hingewiesen wird, daß eventuell die Niere Sitz der chronischen Infektion sein könnte.

Wenn man die in der Literatur wiedergegebenen Berichte über die Fälle von Nierenkarbunkel durchliest, so ist man erstaunt über die Mannigfaltigkeit des lokalen und allgemeinen Krankheitsbildes.

Je nach der Entwicklung des Nierenabszesses im oberen bzw. unteren Pol oder auf der Ventralseite der Niere können auch die klinischen Begleiterscheinungen ein sehr unterschiedliches Gepräge haben, und man kann verstehen, daß unter solchen Umständen leicht Fehldiagnosen wie Pleuritis diaphragmatica, subphrenischer Abszeß, Cholecystitis oder Appendicitis gestellt werden können. Das gilt besonders für die ersten Tage der Erkrankung, wo, wie gesagt, der Urinbefund in der Regel noch recht gering ist, bzw. wo pathologische Formelemente im Urin noch ganz fehlen können. Mit dem Nachweis von einigen Leucocyten, einigen Zylindern und Eiweiß ist differentialdiagnostisch natürlich auch nicht viel anzufangen, da diese Beimengungen im Urin ja Begleiterscheinungen aller irgendwie bedingten entzündlichen Vorgänge bzw. Eiterungen im Organismus sein können. Die gleiche geringe differentialdiagnostische Bedeutung kommt unter diesen Umständen dem Nachweis einer Hyperleucocytose zu.

Es ist daher verständlich, wenn ein großer Teil der in der Literatur bekannt gewordenen Fälle von Nierenkarbunkel nicht als solche erkannt worden sind.

5. Ergebnis spezieller Untersuchungen.

Auch die Ergebnisse der speziellen, auf die Niere gerichteten Untersuchungsmethoden sind nicht immer imstande, die Situation zu klären, jedenfalls nicht die Differenzierung zwischen eitriger Nephritis, Nierenabszeß oder Nierenkarbunkel zu ermöglichen.

Der Urinbefund ist im allgemeinen im Verhältnis zur Schwere der Erkrankung bei diesen metastatischen Nierenеiterungen relativ gering, da die Eiterherde zunächst in der Nierenrinde sitzen und mit den ableitenden Harnwegen noch keine unmittelbare Kommunikation haben; anders, wenn durch Fortschreiten der eitrigen Destruktion eine mehr oder weniger ständige Kommunikation zwischen Nierenbecken und Eiterherd eventuell infolge einer Perforation ins Nierenbecken zustandegekommen ist. Der Wechsel zwischen dem bisherigen geringen Urinbefund und dem plötzlich entstandenen massenhaften Ge-

halt von Eiter und Bakterien ist charakteristisch für eine inzwischen eingetretene Perforation des Karbunkels bzw. des Abszesses in das Nierenbecken.

Die Funktionsprüfung der Niere in Form der getrennten Prüfung der einzelnen Nieren z. B. mit der Farbstoffausscheidung gibt auch keinen zuverlässigen Anhalt, denn eine Niere kann Sitz einer circumskripten Eiterung bzw. eines Tumors sein und dabei noch soviel funktionsfähiges Parenchym besitzen, daß eine stärkere Funktionsstörung jedenfalls nicht in Erscheinung zu treten braucht. In fast allen Fällen von Nierenkarbunkel der Literatur, in denen eine Funktionsprüfung der Niere vorgenommen wurde, fand sich eine leicht bis deutlich verzögerte Farbstoffausscheidung auf der Seite der Erkrankung. Insofern ist die getrennte Funktionsprüfung bis zu einem gewissen Grade doch aufschlußreich, als eine gute Nierenfunktion gegen das Krankheitsbild der eitrigen Nephritis spricht, denn hier handelt es sich um einen diffusen, über die ganze Niere sich erstreckenden Krankheitsprozeß, der infolgedessen auch eine starke Funktionsstörung bedingen muß. Anders bei den Nierenabszessen und Nierenkarbunkeln, bei denen es sich um circumskripte, gegen das übrige Nierengewebe mehr oder weniger scharf abgegrenzte eitrige Prozesse handelt.

Wichtig ist die Leucocytenzählung im Blut, die niemals vergessen werden sollte, da sie wesentlich erhöhte Werte bis 30 000 angibt. Zwar kann sie differentialdiagnostisch zwischen Nierenhülleneiterung, Nierenabszeß und Nierenkarbunkel keinen Anhaltspunkt geben; doch kann die Leucocytose auf einen Eiterherd hinweisen, der sich durch das Hinzukommen lokaler Symptome als der Niere zugehörig erkennen läßt.

Was endlich die lokalen Erscheinungen im Bereich der erkrankten Niere angeht, so ist auch da zu sagen, daß der Befund ganz außerordentlich wechselt. Wenn eine entzündlich-eitrig erkrankte Niere infolge der oedematösen Schwellung des Organs und seiner Hüllen sowohl spontan wie auch auf Druck lebhaft schmerzhaft ist, so ist das ein Befund, den man eigentlich erwarten muß. Man wird daher umso mehr erstaunt sein, wenn man aus den Literaturberichten erfährt, daß in einigen Fällen von Nierenkarbunkel, deren Existenz durch Operation bzw. Autopsie einwandfrei festgestellt ist, kaum oder nur ganz geringe Spontan- und Druckschmerzhaftigkeit der betreffenden Niere bestanden hat. Unser eigener dritter Fall bot dieses auffallende Verhalten auch; obwohl ein über kleinapfelgroßer Karbunkel in der Niere bestand, war die Niere wenigstens in den letzten Tagen vor der Operation weder spontan noch bei bimanueller Palpation schmerzhaft, sodaß mit Rücksicht auf diesen auffallenden Befund trotz aller anderen Symptome noch

in letzter Stunde Zweifel an der Diagnose des Nierenkarbunkels wach wurden.

Bisher war im wesentlichen nur die Rede von den verschiedenen Formen der metastatischen Eiterung in der Niere selbst. Eine weitere Schwierigkeit für die exakte Erkennung bieten die Entzündungen der Nierenhüllen (die Peri- und Paranephritis, der paranephritische Abszeß), die sowohl als primäre, isolierte Paranephritis auftreten können, häufiger aber doch wohl von kleinen Abszessen in der Nierenrinde ihre Entwicklung nehmen. Auch diese Fälle haben die gleichen Infektionswege und Infektionserreger wie die metastatischen Niereneiterungen. Die lokalen Erscheinungen, Schwellungen und Druckempfindlichkeiten sind bei fortgeschrittener Abszedierung im paranephritischen Raum sehr viel ausgesprochener als bei den Eiterungen innerhalb der Niere. Im Beginn der Peri- und Paranephritis ist die Schwierigkeit der Abgrenzung auf Grund des Palpationsbefundes zwischen der in und außerhalb der Niere gelegenen Eiterung dagegen sehr groß, zumal, wie gesagt, ein Teil dieser Eiterungen von der Niere aus sekundär entsteht. Israel gibt folgende unterschiedlichen Merkmale für die Entscheidung, ob die Eiterung in der Niere selbst oder in den sie umgebenden Hüllen lokalisiert ist, an:

Bei Entzündungen, die auf die Niere lokalisiert bleiben, findet man bei der Palpation eine eventuell vergrößerte, aber in ihrer sphärisch-ovoiden Form charakteristische Niere, die deutlich gegen die Umgebung abgegrenzt ist. Bei paranephritischen Entzündungen sind die Konturen der Niere ganz diffus verschwommen, dazu kommt ferner bei Para- und Perinephritis das Fehlen der respiratorischen Verschieblichkeit. Da, wie gesagt, die Para- und Perinephritis in vielen Fällen erst sekundär von der Niere fortgeleitete Prozesse sind, so kommt diesen Merkmalen im fortgeschrittenen Stadium der Erkrankung keine wichtige Bedeutung mehr zu. Das gleiche gilt von der bei para- und perinephritischen Entzündungen häufig zu beobachtenden Kontrakturstellung des gleichseitigen Beines im Hüftgelenk. Diese reflektorische Kontrakturstellung durch Kontraktion der Psoasmuskulatur kann dagegen wohl in unklaren Fällen zur Differenzierung von intra- bzw. retroperitonealer Entzündung herangezogen werden. Im allgemeinen ist es sicher richtig, daß eine sehr große Empfindlichkeit schon bei oberflächlicher Palpation mehr für eine Para- oder Perinephritis als für eine intrarenale Entzündung bzw. Eiterung spricht.

Aus den vorstehenden Ausführungen geht hervor, daß die Diagnose des Nierenkarbunkels wegen der wenig charakteristischen und wechselnden Erscheinungen recht schwierig und

bestenfalls nur vermutungsweise möglich ist. Das trifft in der Tat auch für die bisherigen Fälle zu. Es besteht aber, wie in folgendem ausgeführt werden soll, die Möglichkeit, durch die Röntgenuntersuchung sichere Hinweise auf die Existenz eines Nierenkarbunkels bzw. Nierenabszesses zu gewinnen.

6. Röntgenuntersuchung.

Bisher ist die Röntgenuntersuchung bei akuten eitrigen metastatischen Nierenerkrankungen nur selten und jedenfalls nicht systematisch zur Anwendung gekommen. Der Grund hierfür war offenbar ein zweifacher: Einmal hielt man es wohl für unwahrscheinlich, daß die Röntgenuntersuchung, insbesondere die Kontrastdarstellung der oberen Harnwege (Pyelographie) irgendeinen brauchbaren Anhaltspunkt ergeben könnte, und ferner haben viele Autoren offenbar eine gewisse Scheu vor dieser Untersuchung gehabt, teils wegen der technischen Schwierigkeiten, teils, weil man befürchtete, durch eine derartige Untersuchung eine an und für sich schon schwer erkrankte Niere noch weiter zu schädigen. In den mehr chronisch verlaufenden Fällen von Nierenkarbunkel ist mehrfach das Röntgenverfahren sowohl in Form einer Übersichtsaufnahme als auch insbesondere in Form der Pyelographie zur Klärung der Diagnose herangezogen worden. Das Ergebnis dieser Untersuchungen war im allgemeinen nicht so, daß man daraus der Röntgenuntersuchung eine besondere Bedeutung bisher zugestanden hat.

Ich glaube aber, daß diese Beurteilung der Bedeutung der Röntgenuntersuchung für die Diagnose des Nierenkarbunkels zu Unrecht besteht; denn wenn man von einigen schwer zu deutenden Bildern absieht, finden sich doch mehrere Angaben in der Literatur darüber, daß das Pyelogramm beim Nierenkarbunkel Veränderungen zeigte, die einen nahezu sicheren Hinweis auf die Natur der Erkrankung, insbesondere in Verbindung mit den anderen klinischen Erscheinungen hätten ermöglichen können.

Die charakteristischen pyelographischen Veränderungen beim Nierenkarbunkel bestehen darin, daß am Nierenbecken Verdrängungen bzw. Aussparungen auftreten, ganz ähnlich, wie man sie auch bei Nierentumoren zu sehen gewohnt ist. Dabei hat weder die Art und Weise noch die Lokalisation der Kompression der Nierenbeckenkelche bzw. -höhlen oder ihre völlige Aussparung irgendetwas charakteristisches; lediglich die Tatsache, daß Verdrängungs- und Kompressionserscheinungen vorliegen, also Befunde, wie sie für einen in der Niere sich entwickelnden, raumbeanspruchenden Prozeß charakteristisch sind, ermöglicht die Diagnose eines Nierenkarbunkels,

vorausgesetzt, daß die übrigen klinischen Erscheinungen (Pyurie, Staphylokokkenbefund im Harn, Fieber, Hyperleucocytose etc.) für eine eitrige Nierenerkrankung sprechen. In der am Ende der Arbeit beigefügten Tabelle sind die bisher bekanntgewordenen Fälle nach bestimmten Gesichtspunkten geordnet, und dort ist zu ersehen, wie oft bereits bei Nierenkarbunkeln die Pyelographie charakteristische Merkmale der vorgenannten Art zeigte. In einem Teil der Fälle wurde der Röntgenbefund nicht in dem Sinne gedeutet, und die Diagnose „Nierenkarbunkel" ergab sich erst später durch den weiteren Verlauf, bzw. bei der Operation oder Obduktion. Immerhin sind aber die Fälle, in denen das Pyelogramm charakteristische Veränderungen aufwies und die Diagnose hätte ermöglichen können, bereits so zahlreich, daß man in Verbindung mit unserem eigenen Beobachtungsmaterial zu dem Schluß berechtigt ist, daß die Röntgenuntersuchung, insbesondere in Form der Pyelographie in der Lage ist, die Diagnose eines Nierenkarbunkels in vielen Fällen zu sichern, nämlich dann, wenn derartige, für Tumor charakteristische Veränderungen (Aussparungen, Verdrängungen usw.) (vgl. Abb. 1; 3 und 5) vorhanden sind und das übrige klinische Bild für eine akute eitrige Erkrankung der Niere spricht.

7. Zusammenfassung der für die Diagnose wichtigen Zeichen.

Überblickt man noch einmal die Reihe der Symptome und Befunde beim Nierenkarbunkel, so muß man feststellen, daß die Diagnose oft recht schwierig ist und in vielen Fällen nur mit mehr oder weniger großer Wahrscheinlichkeit gestellt werden kann. Sie stützt sich im wesentlichen auf:

a) Die Anamnese,
b) die lokalen und allgemeinen Symptome,
c) die Funktionsprüfung und den Blutbefund und vor allem
d) die Röntgenaufnahme; diese scheint am ehesten geeignet zu sein, die Diagnose zu sichern.

III. Eigene Beobachtungen.

Im folgenden werden die Krankengeschichten von 3 Patienten wiedergegeben. Bei den ersten beiden handelt es sich mit größter Wahrscheinlichkeit um Nierenkarbunkel; doch fehlt die operative bzw. autoptische Sicherstellung. Im dritten Fall wurde die Diagnose „Nierenkarbunkel" durch die Operation (Nephrektomie) bestätigt.

Fall 1: Hertha T. 8 Jahre.

Aufgenommen am 23. VIII. 1932 in die hiesige Universitätskinderklinik.

Das Kind stammt aus gesunder Familie. Mit 3 Jahren erkrankte es an Mittelohrentzündung, Paracentese beiderseits; mit 4 Jahren Tonsillektomie; mit 6 Jahren Stirnhöhleneiterung.

Mitte Mai 1932 traten Leibschmerzen in der rechten Seite auf, und zwar in Abständen von 14 Tagen. Ende Juli erkrankte die Patientin mit Husten, Schnupfen und Fieber bis 38 Grad und war bettlägerig. Anfang August stand sie wieder auf, blieb aber seit der Zeit kränklich. Der Appetit war leidlich; doch verlor die Patientin an Gewicht. Es bestanden dauernd leichte Leibschmerzen, die am 16. VIII an Intensität zunahmen. Stuhl o. B. Zwei Tage später trat Erbrechen auf; nach weiteren zwei Tagen war es fast unstillbar. Fieber 39,5 Grad. Beginnende Zyanose, geringe Atemnot. Keine Krämpfe, keine Oedeme. Haut o. B. Pollakisurie, keine Polyurie. Der Urin hatte einen sehr starken Geruch. Der Arzt verordnete Tee und heiße Umschläge, worauf Besserung der Schmerzen eintrat. Die Urinuntersuchung ergab 3% Eiweiß. Am 22. VIII abends traten abermals schwere Leibschmerzen auf. Durch Auflegen von heißen Umschlägen konnte Linderung erzielt werden.

Aufnahmebefund am 23. VIII.

Leib nicht aufgetrieben, weich und eindruckbar, rechte Nierengegend druckempfindlich; objektiv kein Befund. Leber und Milz sind nicht vergrößert.

Die Druckempfindlichkeit im Leib ließ noch am gleichen Tage nach.

Urin: Alb. +, Aceton +.

Sediment (Katheterurin): zahlreiche Leucocyten, Colibazillen (Grampräparat).

Verlauf:

24. VIII. Der Allgemeinzustand wird wieder schlechter; es tritt wieder Erbrechen auf. Nahrungsaufnahme sehr schlecht. Die Patientin klagt wieder über Schmerzen in der rechten Seite, etwa in der Gegend der rechten Niere. Hohes Fieber; blasse Gesichtsfarbe, nicht gelblich. Am 26. VIII. wird eine urologische Untersuchung vorgenommen.

Cystoskopie: Blase reizbar, Schleimhaut diffus gerötet und samtartig geschwollen, besonders im Bereich der beiden Harnleitermündungen.

Ureterenkatheterismus: Im Urin beider Nieren finden sich Leucocyten und Colibazillen; rechts ist die Eiterbeimengung stärker als links. Auf der Röntenübersichtsaufnahme kein besonderer Befund.

Kontrastdarstellung der oberen Harnwege: Linkes Nierenbecken und Harnleiter sind normal geformt. Während rechts am Harnleiter auch nichts Auffallendes zu sehen ist, ist das rechte Nierenbecken aber ganz atypisch konfiguriert. Man sieht einen langen schmal ausgezogenen oberen Kelch, während die beiden unteren Kelche nur andeutungsweise vorhanden sind. Gleichzeitig fällt auf, daß der Schatten der Niere, der dem mittleren Abschnitt und unteren Pol entspricht, für das Alter des Kindes und im Vergleich zur linken Niere auffallend groß ist. Das Pyelogramm der rechten Niere ist in seiner Deformierung so, wie es für einen Nierentumor charakteristisch ist. Da aber für ein Geschwulstbild sonst im klinischen Bilde nichts paßt, muß man vermuten, daß die Verdrängungserscheinungen des Nierenbeckens durch einen entzündlichen Prozeß (Abszeß oder Nierenkarbunkel) bedingt sind. (Vgl. Abb. 1.)

29. VIII. Es treten wieder sehr heftige Schmerzen in der rechten Hüfte und im rechten Oberbauch auf, immer an der gleichen deutlich umschriebenen Stelle, etwa 2 Querfinger unter dem Rippenbogen. Deutliche muskuläre Defense im rechten Oberbauch; septische Temperaturen.

31. VIII. Status idem. Bauch weich und eindrückbar, keine Resistenz im Oberbauch.

In den nächsten Tagen tritt eine lytische Entfieberung ein.

4. IX. Nochmalige urologische Untersuchung. Das Pyelogramm zeigt jetzt 10 Tage nach der ersten Untersuchung ein

völlig normales Bild. Die Nierenkelche sind wieder alle vollkommen zur Darstellung gekommen. (vgl. Abb. 2.)

Die nachfolgenden Urinuntersuchungen vom 5. u. 9. IX. ergaben noch Colibazillen, Leucocyten und Albumen.

Urinuntersuchung vom 31. IX.

Keine Colibazillen mehr; im Sediment vereinzelt Leucocyten, keine Erythrocyten.

Entlassung aus der klinischen Behandlung.

Epikrise.

Es handelt sich um eine doppelseitige entzündliche Nierenerkrankung, die in der rechten Niere zur circumskripten tumorartigen Veränderung führte. Die durch die Schwellung bedingte Kompression des Nierenbeckens sowie die röntgenologisch erkennbare Schwellung der Niere im mittleren und unteren Abschnitt ermöglichten den Nachweis dieses entzündlichen Herdes.

Ob es sich in diesem Falle um einen Nierenkarbunkel oder um einen großen Nierenabszeß gehandelt hat, muß unentschieden bleiben. Die Anwesenheit von Colibazillen spräche zugunsten eines ascendierenden Infektionsmodus und somit mehr für einen Abszeß. Die Anamnese läßt sich dagegen für einen haematogenen Infektionsmodus heranziehen, und die Colibazillen haben dann, wie so häufig, auch hier die eigentlichen Infektionserreger (Staphylokokken) verdrängt.

Wie dem auch sei, der Fall zeigt jedenfalls durch den weiteren Verlauf die Möglichkeit einer Spontanheilung im besten Sinne. Man darf wohl annehmen, daß es zu einer Perforation des Nierenkarbunkels oder -abszesses in das Nierenbecken gekommen ist. Eine Kommunikation hat wohl schon längere Zeit bestanden, dafür spricht der starke Eiterbefund im Harn während der ganzen Behandlungszeit. Für die Perforation nach dem Nierenbecken spricht auch der Umstand, daß kurze Zeit, nachdem das Nierenbecken wieder normale Formen erkennen ließ, auch die Pyurie und das ganze Krankheitsbild abklang.

Fall 2: Fritz L.

Aufgenommen am 25. VIII. 1932.

Der Patient war angeblich nie ernstlich krank. Mutter gesund; Vater starb mit 48 Jahren an unbekannter Todesursache.

Jetzige Erkrankung begann am 12. VIII. mit Schmerzen in der rechten unteren Bauchseite und Schmerzen in der rechten Lendenseite. Die Schmerzen strahlten nicht nach der Blase hin aus. Winde gingen gut ab. Brennen beim Wasser-

lassen bestand nicht. Der Patient mußte das rechte Bein im Hüftgelenk gebeugt halten; denn das Strecken des Beines verursachte ihm starke Schmerzen. Aus diesem Grunde konnte er auch nicht gerade laufen. Sehr bald stellte sich hohes Fieber ein; eine Angina war nicht vorausgegangen.

Die Leucocytenzahl im Blut ergab 18 500. Der Urin war ohne jeden Befund.

Befund: Mittelgroßer Mann in dürftigem Ernährungszustand. Muskulatur mittelkräftig. Fettpolster schwach. Haut und sichtbare Schleimhäute nur mäßig durchblutet. Herz, Lunge und Nervensystem o. B.

Abdominalbefund:

Es besteht kein Erschütterungsschmerz der Leber. Gallenblasengegend nicht druckempfindlich. Beklopfen der linea alba frei. Magen und Duodenum nicht druckschmerzhaft. Kein Schmerz an der Appendix beim Ausstreichen des Colon descendens und beim Heben des gestreckten rechten Beines. Keine Bauchdeckenspannung. Rechtes Hüftgelenk nicht druckempfindlich. Sämtliche Bewegungen im rechten Hüftgelenk frei. Klopfen gegen den Trochanter wird nicht als Schmerz empfunden, ebensowenig Zug oder Stoß in der Längsrichtung des rechten Oberschenkels. In der rechten Lumbalgegend besteht eine leichte Vorwölbung, die aber ebensogut durch Spannung des musculus erector trunci hervorgerufen sein kann. Die Nierengegend rechts ist etwas druckempfindlich.

Der Urin ist ohne Befund. Cystoskopie und Röntgenübersichtsaufnahme ergeben ebenfalls nichts Besonderes. Beim Pyelogramm ist eine völlige Füllung des Nierenbeckenkelchsystems nicht zustande gekommen. Nur der obere Kelch ist ganz gefüllt, der mittlere nur andeutungsweise; der untere fehlt ganz. (vgl. Abb. 3.) Die Füllungsdefekte werden zunächst als durch ungenügende Füllung bedingt angesehen.

Diagnose: Paranephritischer Abszeß.

31. VIII. Operation in Äthernarkose. Schrägschnitt durch die Flanke wie zur Nierenfreilegung. Nach Durchtrennung der Muskulatur und Fascien stößt man im retroperitonealen, perinephritischen Raum auf einen Abszeß. Der Eiter ist dickflüssig und quillt nur langsam heraus. Einlegen eines dicken Drainrohres.

In den folgenden 6 Tagen entleert sich aus dem Drain reichlich Eiter. Dann nimmt die Eitersekretion schnell ab. Am 10. IX. wird das Drain entfernt.

15. IX. Der Allgemeinzustand des Patienten bessert sich aber nicht; er magert außerordentlich ab.

Urinbefund: E (+); Z. —;

Sed.: Einzelne Leucocyten. Erneute pyelographische Untersuchungen boten das gleiche Bild wie die frühere Aufnahme. Da hier der Füllungsdefekt sich ganz in derselben Weise zeigte wie früher, der röntgenologische Befund also 3 mal ganz der gleiche war, mußte man einen technischen Fehler (ungenügende Füllung) ausschließen; und man stellte jetzt mit Rücksicht auf die übrigen Krankheitserscheinungen die Diagnose auf einen Nierenkarbunkel. Zunächst wurde dem Patienten die Nephrektomie vorgeschlagen, die er aber ablehnte. Als er nach einer Woche in die Operation einwilligte, wurde nochmal eine Funktionsprüfung der Niere (Indigokarmin) vorgenommen. Da diese sehr gut ausfiel, wurde nun ärztlicherseits von der Nephrektomie Abstand genommen. Der Patient erholte sich dann auch sehr schnell und konnte am 5. X. 32 beschwerdefrei und mit einem nur geringen pathologischen Urinbefund entlassen werden.

Am 10. 12. 32 fand eine Nachuntersuchung statt. Urin o. B.; Cystoskopie o. B. Nierenfunktion ungestört, und auch das Pyelogramm hatte diesmal ein ganz anderes, nun normales Aussehen (vgl. Abb. 4).

Epikrise:

Auch in diesem Falle ist die Diagnose eines Nierenkarbunkels nicht absolut sichergestellt, aber sie erreicht doch eine an Sicherheit grenzende Wahrscheinlichkeit. Ausschlaggebend ist wiederum der Röntgenbefund. Auch hier fanden sich am Pyelogramm Verdrängungserscheinungen, die auf einen, intrarenalen Raum beanspruchenden, tumorartigen Prozeß hinwiesen. Bei der ersten Pyelographie konnte man diese Verdrängungen noch als zufällige Erscheinung infolge ungenügender Füllung auffassen. Der Umstand aber, daß diese Füllungsdefekte bei drei zeitlich auseinanderliegenden pyelographischen Untersuchungen sich stets, und zwar formal in ganz der gleichen Weise fanden, schließt die Möglichkeit eines Zufallbefundes aus, und spricht eindeutig für eine organische Veränderung.

In diesem Falle fand der intrarenale Eiterherd frühzeitig eine Perforation in die Umgebung der Niere, und deshalb wurde der Fall zunächst auch unter der Diagnose eines paranephritischen Abszesses geführt und dementsprechend operativ angegangen. Die Perforation brachte aber zunächst noch keine ausreichende Entlastung des eigentlichen intrarenalen Herdes, denn nach der Eröffnung des paranephritischen Abszesses ging das Fieber nicht herunter. Auch das Allgemeinbefinden besserte sich nicht, und endlich blieben die pyelographischen Veränderungen zunächst konstant. Wenn jetzt, nachdem der intrarenale Herd erkannt worden war, die geplante Nephrektomie nicht vorgenommen wurde, so geschah es aus dem Grunde, weil diese

Niere eine recht gute Funktion zeigte. Der weitere Verlauf bewies, daß das konservative Vorgehen richtig war. Allmählich klang die Eiterung aus der lumbalen Incision ab, und auch die pyelographischen Veränderungen bildeten sich ganz zurück.

Also auch hier eine Art Spontanheilung durch Perforation des intrarenalen Eiterherdes in das perinephritische Gewebe.

Daß in solchen Fällen das konservative Verhalten nicht ungefährlich ist und nicht immer so gut geht, wie in diesem Fall, beweisen eine Reihe von Fällen aus der Literatur, wo dann später doch noch nephrektomiert werden mußte, bzw. wo die Kranken an einer allgemeinen Sepsis zugrunde gingen.

Fall 3: Ernst B. 19 Jahre.

Gesunde Familie. Als Kind hatte er Masern und Rippenfellentzündung, und vor einiger Zeit ein Panaritium am Finger.

Der Patient hatte in der letzten Zeit schon öfters Schmerzen am rechten Unterbauch empfunden; da die Beschwerden aber immer wieder schnell zurückgingen, hatte er sie nicht weiter beachtet. Vor 5 Tagen bekam er nun stärkere Schmerzen in der rechten Unterbauchseite. Die Beschwerden hielten an. Durch Anwendung von Wärme wurden die Schmerzen heftiger. Es bestand kein Erbrechen, jedoch Übelkeit und Appetitlosigkeit. Kein Durchfall, keine Verstopfung.

Aufnahme in die Klinik am 30. 12. 32.

Befund: Mittelgroßer junger Mann in mäßigem Ernährungs- und Kräftezustand. Haut und sichtbare Schleimhäute gut durchblutet.

Nervensystem: Reflexe in normalem Ausmaße gut auslösbar; keine pathologischen Reflexe.

Lungen: o. B. Grenzen gut verschieblich; Vesikuläratmen, keine Rasselgeräusche.

Herz: Töne rein, Grenzen regelrecht, Aktion regelmäßig.

Abdomen:

Kein Erschütterungsschmerz. Leber und Milz sind nicht vergrößert. Im rechten Unterbauch besteht eine deutliche, wenn auch nicht sehr ausgesprochene Abwehrspannung. Kein Nachlaßschmerz. Kein Schmerz beim Heben des rechten Beines. Im Bereich des Mac-Burney'schen Punktes findet sich eine umschriebene deutliche Druckschmerzhaftigkeit. Rechte Niere nicht druckempfindlich.

Urin: E.—; Sed.: o. B.

Diagnose: Appendicitis.

30. 12. Operation in Äthernarkose. Eröffnung des Bauches durch rechtsseitigen Pararektalschnitt. Nach Eröffnung des Peritoneums läßt sich Coecum und Wurmfortsatz gut vorziehen. Wurmfortsatz ist mit einem breiten Strang fest flächenhaft mit

der Coecalwand verwachsen. Der Wurmfortsatz ist auffallend lang, gerötet und etwas geschwollen. Typische Appendektomie. Versenken des Wurmfortsatzstumpfes durch doppelte Tabaksbeutelnaht. Verschluß der Bauchdecke in Schichten.

5. 1. 33. Wechselnde Temperatur abends bis 38 Grad. Lungen frei. Wunde o. B. Kein Infiltrat in der Umgebung.

10. 1. Noch immer Temperatur bis 38 Grad. Abdomen weich, Wunde reizlos. War schon der Befund am Wurmfortsatz bei der Operation zu gering, um das Krankheitsbild befriedigend zu erklären, so bewies der Umstand, daß das Fieber nicht schwand, daß der eigentliche Krankheitsherd noch nicht gefunden war. Die subjektiven Beschwerden des Patienten sind dabei sehr gering.

Urinbefund am 12. 1. 33. Eiweiß: Spur.

Zucker: —; Sed.: Reichlich Leucocyten, hyaline und granulierte Zylinder.

Reaktion: sauer.

Leucocytenzahl im Blut: 19200.

Allmählich treten Schmerzen in der rechten Lendengegend auf, die an Intensität langsam zunehmen. Ein Tumor ist nicht palpabel, und die Schmerzen lassen auch zeitweise wieder nach. Da der Patient jetzt auf näheres Befragen angibt, etwa vor einem Monat eine Eiterung am Finger gehabt zu haben, denkt man sofort an eine metastatische Niereneiterung.

Die Pyelographie zeigt eine charakteristische Veränderung der Nierenkelche der rechten Niere. Es ist deutlich eine Aussparung des oberen und mittleren Nierenkelches sichtbar; der obere Nierenkelch scheint nach medial gedrückt (vgl. Abb. 5).

Diagnose: Nierenkarbunkel auf Grund des Röntgenbildes.

Operation in Äthernarkose:

Rechtsseitiger Flankenschnitt. Durchtrennung der Haut, Fascie und Muskulatur, unter Schonung des N. iliohypogastricus.

Die Niere ist im ganzen vergrößert. Nach Ablösen der Fettkapsel kommt man nach dem oberen Pol zu auf eine dicke Schwarte, die auch die rechte Nebenniere umgibt, so daß sich die Niere schwer lösen läßt. Sie hat, das zeigt sich bereits bei der operativen Lösung des Organes, außerordentlich das Aussehen wie eine Tumorniere, bei der die Geschwulst sich im oberen Polabschnitt der Niere entwickelt hat. Freilegung des Nierenstiels und des Harnleiterabgangs. Nach Anlegen einer Nierenklemme wird die Niere abgetragen, die Gefäße normal einzeln gefaßt und ligiert. Dann wird der Ureter ein Stück verfolgt und etwa handbreit unter dem Nierenbecken quer unterbunden und durchtrennt. Wegen der Gefahr einer stärkeren

Eiterung werden in das Nierenlager ein Drainrohr und außerdem 2 Tampons eingelegt. Lockere Naht der Fascie, Unterhaut und Haut bis auf eine breite Drainlücke.

Präparat: Auf dem Sektionsschnitt sieht man im oberen Pol eine kleine, hühnereigroße grau-weißliche Gewebsnekrose, die gegen das umliegende Nierengewebe durch derbe Schwielen abgegrenzt ist. Im Bereich der Nekrose finden sich nur wenige kleinere Bezirke, die eitrig eingeschmolzen sind. Die übrigen Teile der Niere zeigen ein völlig normales Aussehen. Der nekrotische Herd hat äußerlich ein geschwulstartiges Aussehen und hat die Form der Niere ganz in der gleichen Weise verändert, wie man es bei Nierentumoren zu sehen gewohnt ist. Aus dem nekrotischen Nierenherd wurden Staphylokokken gezüchtet.

Der weitere Verlauf war günstig. Nach kurzer Zeit geringer Absonderung aus der Nierenwunde schloß sich die Wunde, und der Patient wurde entlassen.

Epikrise:

Während in den beiden ersten Fällen die Diagnose eines Nierenkarbunkels auf Grund des Röntgenbefundes zwar recht sicher geworden war, konnte im dritten Fall, in dem aus den gleichartigen röntgenologischen Veränderungen die Diagnose gestellt wurde, diese auch operativ bestätigt werden. Die Bestätigung des röntgenologischen Befundes im dritten Falle spricht außerordentlich dafür, daß auch in den beiden ersten Fällen die röntgenologisch gestellte Diagnose zutraf.

IV. Therapie.

Wie einige Fälle der Literatur und auch zwei unserer eigenen Beobachtungen zeigen, kann der eitrige Prozeß in der Niere (Karbunkel) spontan zur Ausheilung kommen. Der Durchbruch nach dem Nierenbecken ist wohl nur sehr selten, häufiger dagegen der Durchbruch in das Nierenlager und die Bildung eines paranephritischen Abszesses, der ja wohl überhaupt meistens von kleinen Rindenabszessen seinen Ausgang nimmt und nur selten als primäre Eiterung der Nierenhüllen auftritt. Man darf vermuten, daß sich unter den zur Operation kommenden paranephritischen Abszessen häufiger, als allgemein angenommen wird, ein Nierenkarbunkel verbirgt.

Die Frage ist die, ob man sich, falls die Diagnose „Nierenkarbunkel" sichergestellt ist, mit Rücksicht auf die Tatsache, daß eine Spontanheilung möglich ist, für ein konservatives Verfahren oder für die Operation entschließt. Daß eine Spontanheilung möglich ist, besagt nicht, daß sie im gegebenen Fall eintreten wird, und da in einer Reihe von Fällen bei konservativem Vorgehen der Ausgang ungünstig war, muß man sich wohl in jedem Falle für ein aktives Vorgehen entscheiden.

Wie soll man nun vorgehen!

Manche Autoren haben vorgeschlagen, die Niere freizulegen, zu dekapsulieren und den Karbunkel zu enukleieren, oder je nach der Lage des Herdes den betreffenden Teil der Niere (z. B. den unteren Pol) zu resezieren. Dieses Vorgehen war wiederholt erfolgreich, aber in anderen Fällen doch nicht ausreichend, sodaß später doch noch nephrektomiert werden mußte. In einigen Fällen war es auch zu spät, und die Patienten gingen an einer Sepsis zugrunde. Die stumpfe Enukleation des Karbunkels ist übrigens nicht immer durchführbar; es kommt dabei sehr wohl auf den Zeitpunkt der Operation an, d. h. ob man im Zustand der Nekrose oder bereits im Zustand der eitrigen Einschmelzung den Versuch macht. In unserem dritten Fall, der nephrektomiert wurde, hat man an der exstirpierten Niere die Enukleation versucht; es war völlig unmöglich. Selbst, wenn

die stumpfe Enukleation (mit dem Finger) möglich ist, weiß man, ebenso wie bei der Resektion solcher Herde, nicht, ob man radikal ist; und man kann daher die Enukleation nur unter besonderen Verhältnissen, wie doppelseitige Nierenerkrankungen oder Solitarnieren empfehlen, wo die betreffende Niere um jeden Preis erhalten werden muß.

Sonst dürfte die Nephrektomie der radikalste, einfachste, und für den Patienten schnellste und sicherste Weg zur Heilung sein.

Lfd. Nr.	Name des Autors	Geschlecht	Alter	Anamnese	Max. Fieber	Leuco. i. Blut	Klinischer Befund	Urinbefund				
								chemisch	Leuco	Eryt.	Zyl.	Bakt.
1	Ball	♂	23	—	—	—	—	—	—	—	—	—
2	Barth	♂	10	—	39,9	—	—	—	++	++	—	—
3	Barth	♂	21	—	38,5	—	Schmerzen i. d. recht. Lendengegend; kindskopfgroße, druckempfindliche Geschwulst	Alb. (Spur)	+	+	—	Staph. Bakt. coli.
4	Barth	♂	28	—	40	—	Schmerzhafte Schwellung in der rechten Nierengegend	Alb. etwas	+	+	—	o. B.
5	Barth	♂	34	Furunkel in der Gesäßpartie	40	—	Schmerzen i. d. rechten Nierengegend (Tumor) unterm recht. Rippenbogen	Alb. (Spur)	+	+	—	—
6	Barth	♂	—	—	—	—	—	—	+	+	—	—
7	Beer	—	—	—	—	—	Lk. Nierengegend anfangs etwas druckempfindlich	—	(+)	—	—	—
8	Beer	—	—	—	—	—	Lendenschmerz, lk. Lende druckempfindlich	Alb. +	+	+	—	steril
9	Beer	—	—	Furunkulose vor 1 Jahr	—	—	Schmerzen i. d. recht. Flanke; Niere vergrößert und druckempfindlich	—	nicht wesentlich			
10	Bosmin	♀	36	—	—	—	Druckschmerzhafter Tumor i. rechten Hypochondrium	—	negativ			
11	Browne	—	—	—	—	—	Plötzliche Größenzunahme der Niere	—	—	—	—	—
12	Colmers	♀	10	Halsentzündung vor 14 Tagen	39	17500	Lk. Nierengegend druckempfindlich	Alb. + (Opaleszenz)	(+)	—	—	—
13	Colmers	♂	12	Halsfurunkel vor 4 Wochen	38,1	16180	Rechte Flanke druckempfindlich Resistenz	Alb. (+) Opaleszenz	Keine Formelemente			

Ureterenkatheterismus	Funktionsprobe	Röntgenbefund	Operation	Staphyl. i. Eiter	Verlauf
—	—	—	—	Staph.	—
—	—	—	Resektion des Eiterherdes	wenig Kokken	Heilung
R. leicht getrübt spärlich Leucocyten, Stäbchen, Cokken **L.** klar, einige Leucocyten; steril	Rechts schneller als links	—	Nephrektomie	—	Prostatitis; Heilung
—	Herabgesetzte Funktion der rechten Niere	—	Abszeßeröffnung sec. Nephrektomie	+	Heilung
—	**L.** nach 10' + **R.** nach 35' —	—	Abszeßeröffnung sec. Nephrektomie	+	Exitus nach 3 Tagen (Pneumonie)
—	—	—	Abszeßeröffnung sec. Resektion	—	Heilung
lk. Niere teilweise undurchgängig	**Lks.:** Indigostrahl fein intensiv.	Vergrößerter Röntgenschatten	Nephrektomie	—	Heilung
—	—	—	Nephrektomie	—	Heilung
—	—	—	Nephrektomie	—	Heilung
—	—	**Pyelogramm** geringe Erweiterung des Nierenbeckens	Nephrektomie	—	Heilung
—	—	**Pyelogramm** zeigt eine Kompression des Nierenbeckens	—	—	—
—	—	—	Abszeßincision; sec. Nephrektomie	—	Heilung
—	—	—	Nephrektomie	—	Heilung

Lfd. Nr.	Name des Autors	Geschlecht	Alter	Anamnese	Max. Fieber	Leuco. i. Blut	Klinischer Befund	Urinbefund				
								chemisch	Leuco	Eryt.	Zyl.	Bakt.
14	Dassau	—	—	—	—	—	Kolikartige Schmerzen i. d. recht. Hüftgeg. Harter Tumor zwischen Rippenbogen und Nabelquerlinie fühlbar, äußerst druckempfindl.	fast rein eitrig				
15	Dick	♂	23	Vor 2 Monaten Zahnwurzeleiterung	—	—	Recht. Bein wird i. d. Hüfte gebeugt gehalten; druckschmerzhafte Schwellung i. d. Lende	—	—	—	—	—
16	Dick	♂	17	3 Wochen vorher Schwäche und Krankheitsgefühl	-	—	Auftreten eines akuten Schmerzes in der Lende links	—	—	+	—	—
17	Dick	♀	48	—	—	—	Druckschmerz der rechten Lendengegend. Niere nicht tastbar	—	+++	—	—	—
18	Ekehorn	—	-	Angina vor 4 Wochen	39,9	—	Kolikartige Schmerzen i. d. recht. Lende; Resistenz; palpable Niere	—	—	-	—	—
19	Ekehorn	♂	16	Vor einiger Zeit Angina	—	—	Unterer Teil fest und hart anfühlbar und druckempfindlich	—	—	—		—
20	Furniß	♀	35	Halsentzündung	—	Starke Leucocytose	Palpatorisch eine bedeutende Vergrößerung der lk. Niere	-	—	—	--	—
21	v. Herzcel	—	—	—	—	—	—	nicht wesentlich				
22	v. Herzcel	—	—	—		—	—	nicht wesentlich				
23	Horn	♂	53	Nackenkarbunkel vor 10 Wochen	—	—	Urindrang, Miktionsstörg. Niere OB. Prostatahypertrophie	stark trübe riecht ammoniakalisch Cystitis				
24	Israel	♂	43	Nackenkarbunkel vor etwa 4 Wochen	40	—	Schmerzen i. d. lk. Nierengegd. nach d. Hoden ausstrahlend. Unterer Pol druckempfindlich	Reaktion sauer Alb. +	+++	—	+	—

Ureterenkatheterismus	Funktionsprobe	Röntgenbefund	Operation	Staphyl. i. Eiter	Verlauf
R. dicke eitrige Flocken; reichlich Leucocyten. **Lks.** OB.	**R.** nach 25' — **Lk.**: OB.	Röntgenaufnahme OB.	Nephrektomie	—	Heilung
—	—	—	Nephrektomie	—	Heilung
—	—	—	Nephrektomie	—	Heilung
—	—	—	Nephrektomie	+	Heilung
—	OB.	Rechte Niere vergrößert	Nephrektomie	—	Oft Furunkel; Heilung
—	—	—	Nephrektomie	+	Heilung
Lks. Gramnegat. Kokken und Colibazillen	Funktion der lk. Niere abgeschwächt	**Pyelogramm** Verdrängung des lk. Nierenbeckens	Nephrektomie		Heilung
—	—	—	Resektion	—	Heilung
—	—	—	Incision; sec. Nephrektomie	—	Heilung
R. Reaktion sauer Erythr. vereinzelt. **L.** Reaktion alkalisch, Runde Epithelien	**R.** nach 30' schwach **L.** nach 15' schwach nach 20' tiefblau	—	—	+	Exitus letalis (Diagnose nach Autopsie)
—	—	—	Nephrektomie	—	Prostataabszeßbildung

Lfd. Nr.	Name des Autors	Geschlecht	Alter	Anamnese	Max. Fieber	Leuco. i. Blut	Klinischer Befund	Urinbefund				
								chemisch	Leuco	Eryt.	Zyl.	Bakt.
25	Israel	♂	—	Hartnäckige Furunkulose vor 2 Monaten	hohes Fieber	—	Schmerzen i. d. rechten Nierengegend	nicht wesentlich				
26	Israel	♂	37	Vor kurzer Zeit Nackenkarbunkel; dann Trauma (Tritt i. d. linke Flanke)	39,9	—	Fluktuierende starke Schwellung i. d. lk. Lumbalgegend. Resistenz	Alb. +	+++	+	—	—
27	W. Israel	—	—	Nackenkarbunkel vor 5 Wochen	—	—	Schmerzen i. d. lk. Flanke; fluktuierende Schwellung	—	—	—	—	—
28	W. Israel	♀	—	Mastitis vor 4 Wochen	—	—	Schmerzen i. d. recht. Seite Häufiger Harndrang	trübe	—	—	—	—
29	Jean	♂	50	Furunkulose vor 4 Wochen	—	—	Schmerzen über dem lk. Darmbeinteller	Eiter und Staphylokokken				
30	Judd und Brown	♂	11	Pleuritis mit leichtem Fieber	Leichte Temperaturen	140000	Deutliche Muskelspannung i. d. recht. Leistengegend		+++			haemolytische Staph.
31	Köhler	—	27	Vorhergehende Go-Infektion	—	12000	Heftiger Schmerz in der recht. Lumbalgegend	—	—	—	—	—
32	Köhler	—	27	Traumagefallen	40	—	Rechte Niere vergrößert fühlbar	Alb. +	++	—	—	—
33	Köhler	—	—	—	—	—	Schmerzen i. d. lk. Lumbalgegend, lk. Niere als Tumor fühlbar	—	++	++	—	—
34	Kraiselburd	♂	27	—	—	—	—	—	—	—	—	—
35	Kretschmer	—	—	Halsfurunkel vor 8 Wochen	—	—	Schmerz im Unterbauch, rechte Niere vergrößert, druckschmerzhaft	I. Untersuchung	+	—	—	Staphylokokken
								II. Untersuchung	+++			Staphylokokken

Ureterenkatheterismus	Funktionsprobe	Röntgenbefund	Operation	Staphyl. i. Eiter	Verlauf
—	—	—	Resektion des Eiterherdes	—	Heilung
—	—	—	Nieren-extirpation	+	Eitrige Pleuritis d. r. Seite Heilung
—	—	—	Nephrektomie	—	Heilung
—	—	—	Nephrektomie	—	Heilung
—	—	—	Incision; Drainage; sec. Nephrektomie	—	Exitus letalis Nierenkarbunkel an ektopischer Niere
—	—	**Pyelographie** i. d. unt. Hälfte d. recht. Niere kreisrunde Masse, die d. obersten Harnleiterabschnitt zusammendrückt	Drainage des Abszesses	Strept. + Staph.	Heilung
—	—	—	Dekapsulation Durchspülung mit Rivanol	—	Heilung
—	**L.** 7' (+) **R.** 24' +	**Pyelographie** Erweiterung d. Kelche des r. Nierenbeckens	Nephrektomie	—	Heilung
—	Blaufunktion bds. gleich	**Pyelogramm** OB.	Nephrektomie	+	Heilung
—	—	—	Partielle Resektion, Drainage	—	Genesung
rchts. 130 Leuco; steril. **lks.** 60 Leuco steril.	—	OB.	Nephrektomie	—	Exitus letalis nach 6 Monaten Karbunkel der anderen Niere
rchts. 1050 Leuco; Staph. **lks.** 230 Leuco; steril.					

Lfd. Nr.	Name des Autors	Geschlecht	Alter	Anamnese	Max. Fieber	Leuco. i. Blut	Klinischer Befund	Urinbefund				
								chemisch	Leuco	Eryt.	Zyl.	Bakt.
36	Kretschmer	—	—	Panaritium vor 7 Monaten	—	—	Schmerzen i. d. lk. Bauchseite bis zur Leiste strahlend. Druckschmerzhafte Geschwulst, häufiger Harndrang	OB	OB		OB	
37	Lipschutz	♂	34	—	39°	11000—23000	Dumpfer Schmerz i. d. recht. Lendengegend, der sich kolikartig steigert	—	—	—	—	—
38	Lipschutz	♀	36	1. Diagnose: Akute Appendizitis	—	—	3 Tage p. o. schwere Peritonitis	—	—	—	—	—
39	Ljunggren	♂	28	Vor 1 Monat Karbunkel i. d. Glutealgegend. Dann Lymphadenitis in d. Leiste	39,4	11400	Auftreten von bohrenden Schmerzen im Kreuz. Druckempfindlichkeit i. d. recht. Lendengegend	Reaktion sauer	++	+		Staph. spärlich
40	Mathe	♀	21	Vor 4 Wochen Pustelbildung i. d. Haut d. Oberlippe u. an den Kinnbacken	Hohes Fieber	18000	Rechte Niere vergrößert, druckschmerzhaft, palpabel	—	—	—	—	—
41	Mezö	♀	18	—	—	—	Abwärts vom Mac Burney'schen Punkt mannsfaust große Geschwulst tastbar		Eiter			
42	Moore	♀	33	Vor 6 Wochen großer Furunkel am Nacken	—	—	Dumpfer Schmerz i. d. recht. Lendengegend		+++			Staphylokokken
43	Moore	♀	40	Vor 5 Wochen Abszeß am lk. Ellenbogen später am lk. Warzenfortsatz		16500	Schmerzen i. d. recht. Lendengegend, Niere bei Palpation am unteren Pol etwas vergrößert und sehr druckempf.	—	—	—	—	—

Ureterenkatheterismus	Funktionsprobe	Röntgenbefund	Operation	Staphyl. i. Eiter	Verlauf
links kein Harn	—	—	Nephrektomie	—	Heilung
—	Indigkarmin: **Lks.:** nach 3½' **rechts.:** nach 30'	—	Nieren-extirpation	+	Heilung
—	—	—	—	—	Exitus letalis; **Autopsie:** Karbunkel, der in die Bauchhöhle durchgebrochen war
Rechts: trüb sauer Erythr. + + Leuco + ; Staphylok. **Links:** trüb sauer; Erythr. (+) Leuco + ; steril.	—	**Pyelographie rechts,** oberer Kelch norm.; mittl. u. unt. Kelch mangelh. ausgefüllt u. teilw. deformiert. Oberst. d. Kelche deutl. verschmälert. Bogenform. Aussp. mit nach unt. gericht. Konkavität. Der nach unt. geleg. Kelch medial verschoben. Röntgenuntersuchung OB.	Nephrektomie	—	Heilung
Rechts: Harnleiter enthält Erythr. + Leuco. Kultur: Staph. +.	—	—	Nephrektomie		Heilung
Rechts eitriger Urin	keine Ausfallserscheinungen rechts	—	Nephrektomie		Heilung
Im recht. Nierenbecken Retention von 30 ccm klaren Urins. Lks. Harn steril.	gute Funktion bd. Nieren	—	Nephrektomie nach 3 Monaten		Heilung
R. Niere Eiterzellen Kultur Staphylok. **Lk. Niere** Harn steril.	Funktion d. rechten Niere etwas vermindert	**Rechts Pyelogramm.** Verengung und Verlängerung des unt. Kelches **Erneutes Pyelogramm.** Wieder normale Verhältnisse	—	—	1 Jahr später völliges Wohlbefinden

Lfd. Nr.	Name des Autors	Geschlecht	Alter	Anamnese	Max. Fieber	Leuco. i. Blut	Klinischer Befund	Urinbefund				
								chemisch	Leuco	Eryt.	Zyl.	Bakt.
44	Moore	♂	11	—	—	—	—	—	—	—	—	—
45	Moore	♂	37	—	—	9300	Vor 8 Wochen mit Schmerzen im rechten Oberbauch erkrankt	—	—	—	—	—
46	Moore	♂	51	Einige Wochen vorher Eiterung am Fuß	—	22700—31900	Erhöhte Muskelspannung i. d. vorderen u. hinteren Nierengegend. Keine Resistenz	—	—	—	—	—
47	Morson	♂	54	Vor 2 Monaten Karbunkel	—	—	—	—	—	—	—	—
48	O'Conor	♂	17	2 Monate vorher großer Furunkel an d. Brust	erhöhte Temperatur	—	Störung des Allgemeinbefindens		+			Staphyl.
49	Peterson	♀	28	—	—	—	Harnblutung	—	—	+++	—	Staph. ++
50	Reschke	♂	55	Viele Karbunkel der Haut	—	24000	Reißender Schmerz i. d. Blasengegend. Zuerst die ganze Seite beschwerdefrei. Mac Burney druckempfindl.	—	++	—	++	Staph. ++
51	Reschke	♀	17	Akne-Pusteln an der Stirnhaut	37,8	14800	Lk. Oberbauchgegend bei Betasten von vorn nach unten druckempfindl.	—	++	—	—	—
52	Reschke	♂	22	Trockene Pleuritis	40	13000	Im lk. Oberbauch u. Nierengegend dumpfer Schmerz	—	+	—	—	Staph. Colibazillen
53	Reschke	♂	54	Karbunkel in Nacken u. Supraorbitalgegend	39	20000	Rechts tiefer Druckschmerz zwischen Rippe und Rückenstrecker	—	+	++	—	—
54	Riese	♀	22	—	—	16000	In der lk. Nierengegend, die wenig schmerzhaft ist, unebener fester Tumor fühlbar	Alb. +	(+)	+	—	—

Ureterenkatheterismus	Funktionsprobe	Röntgenbefund	Operation	Staphyl. i. Eiter	Verlauf
—	—	—	Abszeßdrainage	Haemol. Staphylokokk.	—
Im Harn d. r. Niere einige Eiterzellen	normal	**Pyelogramm** ergibt rechts einen ausgesprochenen Füllungsdefekt	Nephrektomie	—	Heilung
—	—	Röntgenuntersuchung negativ	Nephrektomie	—	Sepsis. Exitus letalis nach 14 Tagen
—	—	OB.	Nephrektomie	—	Exitus letalis nach 4 Wochen; Sepsis.
—	Farbstoffausscheidung auf der erkrankten Seite verzögert	**Pyelogramm** Nierenbecken nach medial verdrängt. Untere Nierenkelche ausgezogen und schwach gefüllt.	Nephrektomie	—	Heilung
—	—	—	Nephrektomie	—	—
—	—	—	—	+	Exitus letalis nach 6 Tagen. **Autopsie:** rechts hühnereigroßer Karbunkel zur Kapsel u. i. d. Bauchhöhle durchgebrochen Staphylok. i. Eiter der Bauchhöhle
—	—	—	Veränderte Nierenpartie excidiert	+	Heilung
—	—	—	**Excision des** Herdes. Tamponade	+	Heilung
—	—	—	Zweimalige Excision des Nierenabszesses	+	Heilung
L. Alb +; zahlreiche Leucocyten und Erythrocyten.	—	**Röntgenaufnahme:** lk. Niere vergrößert	Nierenextirpation	+	Heilung

Lfd. Nr.	Name des Autors	Geschlecht	Alter	Anamnese	Max. Fieber	Leuco. i. Blut	Klinischer Befund	Urinbefund				
								chemisch	Leuco	Eryt.	Zyl.	Bakt.
55	Riese	♀	27	Fehlgeburt vor 2 Monaten	38,6	—	Rechte Nierengegend druckempfindlich	normal				
56	Rjasanzewa	♀	56	Vor 8 Tagen Rückenkarbunkel mit Phlegmone	—	—	Schmerz i. r. Hypochondrium Infiltrat unter d. Leber	—	normal			
57	Rjasanzewa	♂	29	Trauma vor 2 Wochen	—	—	Schmerzen i. d. lk. Nierengegend	—	—	—	—	—
58	Smirnow	♂	54	Rückenkarbunkel vor 5 Monaten	40	—	In d. lk. Nierengegd. prägnante Druckschmerzhaftigkeit. Lk. Lumbalgegend tritt etwas hervor	—	—	—	—	—
59	Smirnow	♀	36	3 Wochen vorher auf d. Gesäß gefallen	38	—	An Stelle der rechten Niere eine 2 faustgr. Geschwulst	—	—	—	—	—
60	Smirnow	♀	14	Pleuritis Dipl. Fränkeli im Blut nachgewiesen	39,4	14400	Schmerzhaftigkeit unter d. 12. Rippe Niere nicht palpabel. Später wird die Schmerzhaftigkeit prägnanter	E —	+	++	—	—
61	Smirnow	♂	19	Grippe lks. Pneunomie und Pleuritis	40	—	Schmerzen beim Druck unter 12. Rippe. Nach 6 Wochen links vergrößerte Niere palpabel	Reaktion sauer E (+)	+	+	—	—
62	Smirnow	♀	37	Vor 2 Wochen grippale Erkrankung	38,5	—	R. Niere etwas beweglich beim Atmen. Druckschmerz unter d. 12. Rippe r.	E (+)	+	—	—	—
63	Smirnow	♂	42	Furunkulose	38,4	10400	Rechte schmerzhafte nicht bewegliche Niere palpabel. Prägnanter Schmerz beim Druck unter 12. Rippe	—	—	—	—	—
64	Voß	♂	48	Vor 2 Monaten Nackenfurunkel, i. Blut Staphylokokken	39,2	—	Gegend der lk. Niere auf Druck schmerzempfindlich	Alb + Z —	stark eitrig getrübt			
65	Voß	♂	36	Fieberhaftes unbestimmtes Allgemeinerkranken	38,8	—	Lk. Nierengegend deutlich vorgewölbt und stark druckempf.	Reaktion sauer Alb + Z —	+++	—	OB	—

Ureterenkatheterismus	Funktionsprobe	Röntgenbefund	Operation	Staphyl. i. Eiter	Verlauf
—	—	—	Nierenextirpation	+	Exitus letalis Pneumonie
—	—	—	Incision	—	Exitus nach 24 h; Sepsis; Diagnose nach Autopsie
—	—	—	Nephrektomie	+	Heilung
L. E (+); Leuco, Erythr. +; hyaline Zylinder (+) **R.** Leuco +; Erythr. +; hyaline Zylinder (+)	**Indigokarminprobe: R.** 9' — **L.** kaum wahrnehmbare Färbung	—	Intracapsuläre Nephrektomie	u. Diplokokken	Exitus letalis nach 1 Monat; Degeneratio myocardii
R. E (+) Leuco +; Erythr. (+) **L.** E (+) Leuco +; Erythr. ++	rechts geringe Verlangsamung der Farbausscheidung	—	Nephrektomie	+	Heilung
—	—	Hoher Stand der recht. Diaphragmakuppel; ihre Bewegungen frei	Nephrektomie	+	Heilung
—	**R.** nach 15' + **L.** nach 30' (+)	—	Intracapsuläre Nephrektomie	+	Heilung
R. Leuco + **L.** Harn OB.	Rechte Niere sondert 10' später den Farbstoff ab	—	Intracapsuläre Nephrektomie	+	Heilung
R. — **L.** Leuco +	**R.** 15' (+) **L.** 10' (+)	—	Intracapsuläre Nephrektomie	+	Heilung
L. trüb eitriger Urin	**L.** — **R.** 5' (+)	—	Nierenextirpation	—	Heilung
links unmöglich;	**R.** 6' + **L.** 10' — dann plötzlich +	Röntgenaufnahme OB.	Nephrektomie	—	Heilung

Lfd. Nr	Name des Autors	Geschlecht	Alter	Anamnese	Max. Fieber	Leuco. i. Blut	Klinischer Befund	Urinbefund				
								chemisch	Leuco	Eryt.	Zyl.	Bakt.
66	Wohl	♂	—	Rippenfell-entzündung	—	—	Schmerzen i. d. lk. Nierengegend	—	++ ++	—	—	—
67	Chirurg. Universitätsklinik Marburg	♂	19	Panaritium am Finger einige Wochen vorher	38,4	19200	Schmerzen i. d. recht. Lendengegend, die an Intensität langsam zunehmen	E Spur Reaktion sauer	++		++	OB
68	Chirurg. Universitätsklinik Marburg	♂	—	—	38.8	18500	Rechte Nierengegend druckempfindlich	nicht wesentlich				
69	Kinderklinik Marburg	♀	8	Vor 2 Jahren Stirnhöhleneiterung	40,6	—	Heftige Schmerzen in der r. Hüfte u. i. r. Oberbauch an umschriebener Stelle	Alb + Aceton +	+++			Colibazillen

Ureterenkatheterismus	Funktionsprobe	Röntgenbefund	Operation	Staphyl. i. Eiter	Verlauf
—	—	**Röntgenaufnahme:** etwas descendierte lk. Niere	—	—	Spontane Heilung
—	—	**Pyelographie** Rechts: Aussparungen des oberen u. mittleren Nierenkelches sichtbar	Nephrektomie	+	Heilung
bds. unbehindert	—	**Pyelographie** Starke Deformität des rechten Nierenbeckens	—	—	Spontane Heilung
Rechts etwas mehr Eiterbeimengung als links.	—	**Pyelogramm** Rechtes Nierenbekken atypisch konfiguriert. Oberer Kelch schmal ausgezogen; die bd. unt. Kelche nur andeutungsw. vorh.	—	—	Spontane Heilung

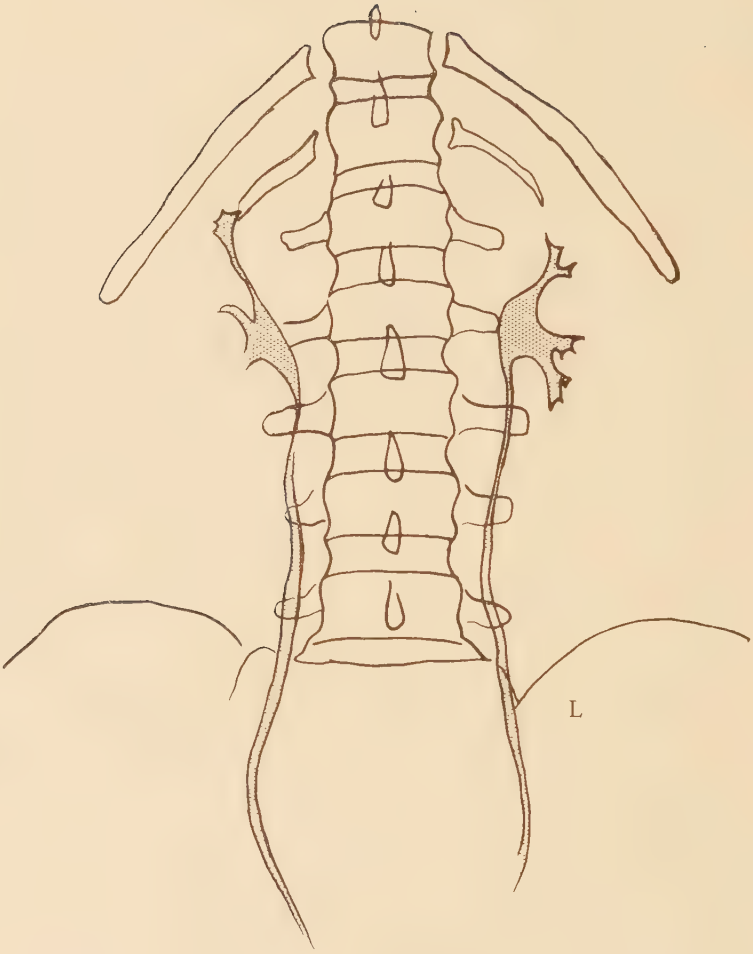

Hertha T. Abb. 1.

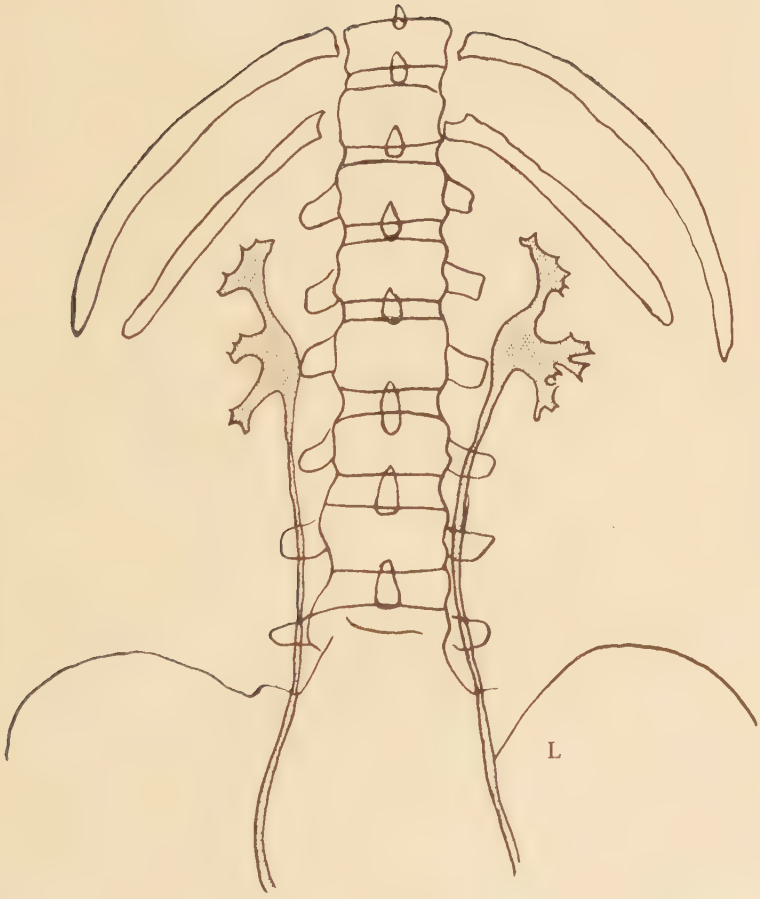

Hertha T. Abb. 2

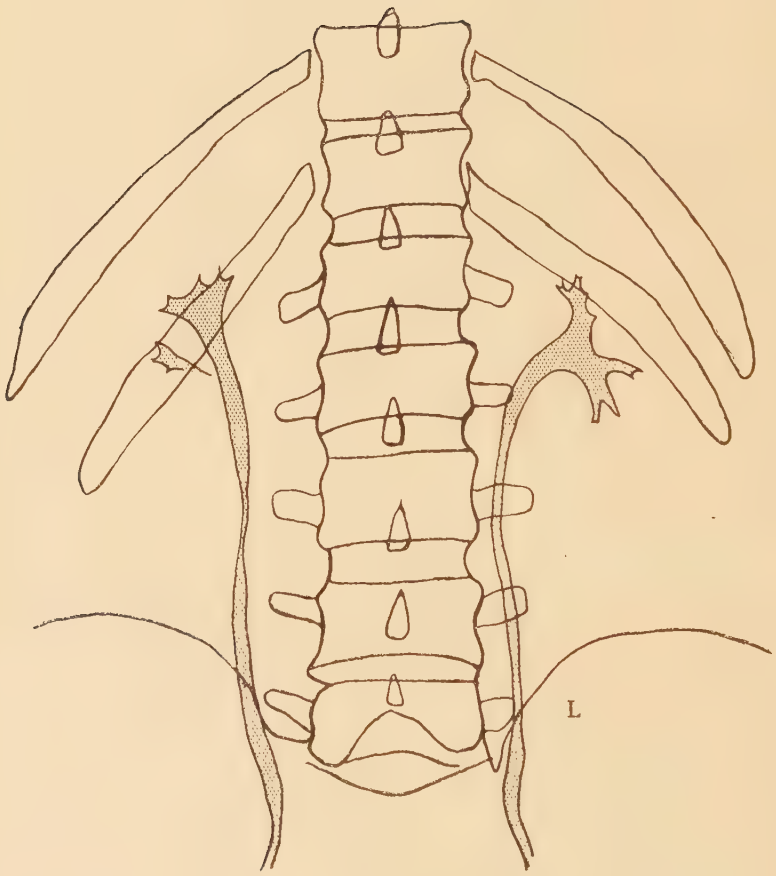

Fritz L. Abb. 3

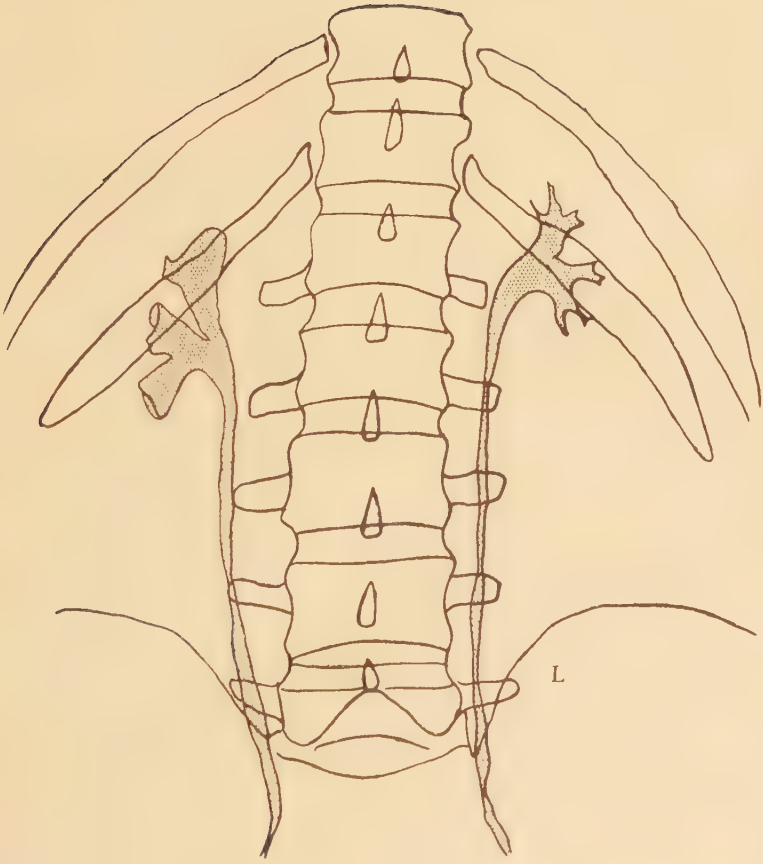

Fritz L. Abb. 4

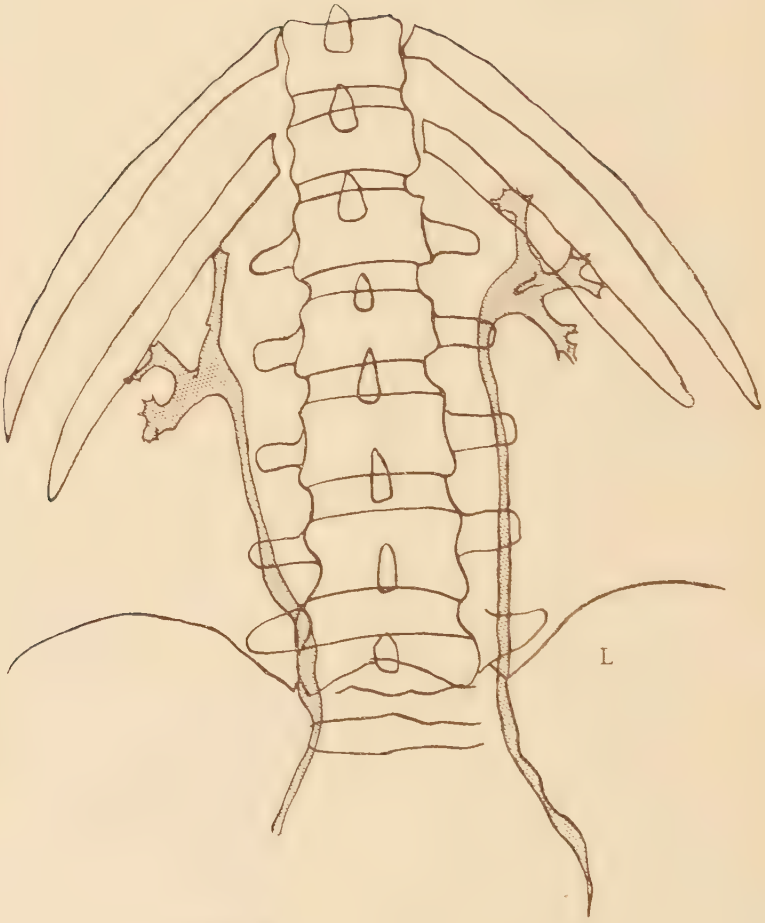

Ernst B. Abb. 5

Literatur.

1. Aschner: Americ. journ. of surg. 1926 Nr. 3.
2. Baetzner: Diagnostik der chirurg. Nierenerkrankungen.
3. Ball: Nierenkarbunkel. Proc. of the roy. Soc. of med. Bd. 20 Nr. 5. Ref.: Ztschr. f. Urol. Chir. Bd. 23 S. 114.
4. Barth: Der Nierenkarbunkel. Arch. f. kl. Chir. Bd. 114 S. 477.
5. Baum: Über den metastatischen paranephr. Abscess. D. Z. f. Chir. Bd. 232 1931.
6. Baum: Zur Frühdiagnose der paranephr. Eiterung und des Nierenabscesses. Ctrbl. f. Chir. 1911 S. 956.
7. Brady: I. of Urol. 27 295 1932.
8. Browne: Beitr. zur Pyelographie bei eitriger Nephritis. South. med. I. 24 398 1931.
   Ref.: Z. f. urol. Chir. Bd. 33 S. 156.
9. Bussinius u. Rammstedt: Über Entzündungen der Nierenfettkapsel. Mittlg. Grenzgeb. Bd. 22 S. 23 1911.
10. Colmers: Über Nierenkarbunkel im Anschluß an eine Beobachtung bei einem Kind. Z. f. urol. Chir. Bd. 14 1924.
11. Chwalla: Zur Klinik des paranephr. Abscesses. Z. f. urol. Chir. Bd. 23 1927.
12. Dick: Nierenkarbunkel. Brit. Journ. of surg. 16 106, 1928.
    Ref.: Z. f. urol. Chir. Bd. 28 S. 229.
13. Emiliani: Über Nierenkarbunkel. Policlínico, Sez. prat. 1930.
    Ref.: Z. f. Chir. 1931 S. 2036.
14. Ekehorn: Staphylomykose der Niere. Fol. Urol. Lpz. 7 1913.
    Ref.: Z. f. Urol. Bd. 7 1913 S. 669.
15. Fowler: I. of Urol. 26 705, 1931.
16. Fritz und Drechsler: Urologie Rew. 35 703, 1931.
17. Furniß: Nierenkarbunkel. Americ. journ. of obstetr. a. Gyn. 13 650, 1927.
    Ref.: Z. f. Urol. Bd 23 S. 289 1927.
18. v. Gaza: Die Gefahren der Nephrektomie bei der schwieligen Paranephritis. Ztrbl. f. Chir. S. 886 1926.
19. Haslinger: Die pyelonephritische Schrumpfniere. Z. f. urol. Chir. Bd. 24 1928.
20. Hegedüs: Nierenkarbunkel nach Perinephritis. Z. f. urol. Chir. Bd. 23 S. 153 1927.
21. v. Herzcel: M. m. W. S. 1911 Ref. 1909.
22. Horn: Über Nierenkarbunkel. Z. f. urol. Chir. Bd. 14 1924.
23. v. Illyés: Über Nierenkarbunkel. Z. f. urol. Chir. Bd. 23 S. 156 1927.
24. Israel: Chirurgie der Niere und des Harnleiters. 1925.
25. Israel: Chir. Klinik der Nierenkrankheiten. Berlin 1901.
26. Jaffé: Zur Chirurgie der metastatischen Nierenabszessse. Mittlg. a. d. Grenzgeb. d. Med. u. Chir. Bd. 9 S. 613 1902.

27. Jean: Nierenkarbunkel an ektopischer Niere. I. d. Urol. 28 101, 1929.
Ref.: Z. f. urol. Chir. Bd. 29 S. 58.
28. Jordan: Über renale und perirenale Abscesse nach Furunkel oder sonstigen kleinen periph. Eiterungen. Verhdl. dtsch. Gesellsch. f. Chir. Kongreß Bd. 34. S. 18—22 1905.
29. Judd und Brown: Rindenabscess der Niere. Surg. Clin. N americ. 9 801, 1929.
Ref.: Z. f. urol. Chir. Bd. 29 S. 58.
30. König: Chirurg. Behandlungen pyogener Infektionen im Nierengebiet. Z. f. Urol. H. I S. 28 1925.
31. Kleiber: Dtsch. Z. f. Chir. Bd. 235 S. 188 1932.
32. Köhler: Über Nierenkarbunkel. Ztrbl. f. Chir. 1929 s. 1927.
33. König: Über umschrieben eitrige Entzündung der Niere unter dem Bilde des Tumors. Z. f. Urol. Bd. 23 1929.
34. Kraiselburd: Zur Frage der Nierenkarbunkel. Urol. 697, 1929.
Ref.: Z. f. urol. Chir. Bd. 30 S. 205.
35. Lazarus: Nierenkarbunkel. I. of Urol. 21 1929.
Ref.: Z. f. urol. Chir. Bd. 28 S. 73.
36. Lehmann: Beiträge zur konservativen chirurgischen Behandlung der Nephritis suppurativa. Z. f. urol. Chir. Bd. 12 S. 106 1923.
37. Lichtenberg: Discussion über Nierenkarbunkel. Z. f. Urol. 1932 S. 414.
38. Linder: Akute hämatogene Infektionen der Niere. Americ. I. surg. 6 175, 1929.
Ref.: Z. f. urol. Chir. Bd. 28 S. 228.
39. Lipschutz: Karbunkel der Niere. Americ. surg. 93 766, 1931.
Ref.: Z. f. urol. Chir. Bd. 32 S. 339.
40. Ljunggren: Beitrag zur Röntgendiagnostik des Nierenkarbunkels. Z. f. urol. Chir. Bd. 31 S. 258 1931.
41. Marion: Erkennung des perinephritischen Abscesses. Minerva med. 1931 S. 841.
Ref.: Z. f. urol. Chir. Bd. 33 S. 156.
42. Mertens: Über Nierenkarbunkel. Ztrbl. f. Chir. 1930 S. 887.
43. Mathe: Ein Fall von Nierenkarbunkel. California a. Western Med. 22 601, 1924.
Ref.: Z. f. urol. Chir. Bd. 18 S. 129.
44. Menniken: Über das Fehlen wichtiger Symptome bei paranephr. Absceß. Z. f. Urol. 26 S. 414 1932.
45. Mezö: Ein Fall von Nierenkarbunkel. Z. f. urol. Chir. Bd. 23 1927.
46. Moore: Nierenkarbunkel. South med. I. 22 338, 1929.
Ref.: Z. f. urol. Chir. Bd. 29 S. 202.
47. Morson: Karbunkel der Niere. Proc. roy. Soc. Med. 24 470, 1931.
Ref.: Z. f. urol. Chir. Bd. 32 S. 339.
48. Neff: Nierenkarbunkel. Ann. surg. 23 506—510 1930.
Ref.: Z. f. urol. Chir. Bd. 32 S. 230.
49. Nicolisch: Diagnose und Therapie der eitrigen diffusen Rindsubstanznephritiden und des Nierenkarbunkels. Z. f. Urol. Bd. 21 S. 564 1927.
50. Orth: Paranephrit. und subnephrit. Absceß. Z. f. Chir. 52 1925 S. 585.
51. Peterson: Nierenkarbunkel und Infarkt der gleichen Niere. Finska. Läk. sällsk. Hob. 72.
Ref.: Z. f. urol. Chir. Bd. 30 S. 205.
52. Pleschner: Nierenabsceß, Nierenkarbunkel, Peri-Paranephritis. Hdb. d. Urol. Bd. 3 1928.
53. Prives: Nierenkarbunkel. Jahresber. d. Chir. Bd. 49 S. 502.
54. Rehn: Frühzeitige Erkennung und operative Behandlung der perinephritischen Abscesse. Br. Beitr. Bd. 73.
55. Reschke: Über Paranephritis und Nierenkarbunkel. Arch. f. kl. Chir. 129.

56. Riedel: Retro- und prärenale Abscesse. Nephritis purulenta. Mittlg. Grenzgeb. 29 S. 321.
57. Rihmer: Über Nierenkarbunkel. Z. f. urol. Chir. Bd. 23 S. 156 1927.
58. Rjasanzewa: Nierenkarbunkel. Westnik Chirurgii i. pogranitschuych Oblastei. Bd. 3 S. 149 1924.
Ref. Z. f. urol. Chir. Bd. 17 S. 392.
59. Sävecke: Nierenextirpation bei Nierenkarbunkel. Inaugur.-Diss. Berlin 1928 (1929).
60. Scheele: Über Harnbefunde und Diagnose der perinephritischen Abscesse. Z. f. Urol. 18 1924.
61. Scheele: Perinephrit. Eiterungen. Ztrbl. d. Chir. Nr. 19 1925.
62. Scheele: Beitrag zur Erkennung und Beurteilung von Nierenеiterungen. Z. f. Urol. Bd. 16 1922.
63. Smirnow: Über Nierenkarbunkel. Z. f. urol. Chir. Bd. 20 S. 243 1926.
64. Smirnow: Ein Fall von Nierenkarbunkel. Z. f. urol. Chir. Bd. 23 S. 425 1927.
65. Trincas: Perirenale Entzündungen. Br. Beitr. Bd. 153 S. 469 1931.
66. Voß: Über Nierenkarbunkel. Z. f. Urol. 21 S. 101 1927.
67. Wohl: Über Nierenkarbunkel. Z. f. urol. Chir. Bd. 23 S. 156 1927.
68. Zuckerkandl: Zur Klinik der fibrös-sklerotischen Paranephritis. W. kl. W. 1910 Nr. 41.

Lebenslauf.

Am 11. August 1908 wurde ich als Tochter des Direktors Anton Philipp und seiner Ehefrau Franziska geb. Stegemöller in Kevelaer Kr. Geldern geboren. Ich besuchte zunächst 2 Jahre die Volksschule in Berlin und anschließend das Lyzeum. Ostern 1928 bestand ich auf dem Oberlyzeum zu Aspel bei Rees a. Rh. das Abitur.

Das medizinische Studium führte mich zu den Universitäten Köln, Tübingen (dort machte ich am 4. November 1930 das Physikum), Düsseldorf, Innsbruck und Marburg, wo ich am 7. Februar 1934 das Staatsexamen bestand.

Meine akademischen Lehrer waren:

in Köln: Brandt, Breßlau, Darapsky, Rinkel, Syerp;
in Tübingen: Gaupp, Gerlach, Harms, Heidenheim, Knoop, Kohlrausch, Lehmann, Mathei, Meisenheimer, Neubert, Oertel, Stolte;
in Düsseldorf: Boden, Eckstein, Edens, Frey, von Haberer, Hottinger, Hübschmann, Kraft, Neukirch, Schloßmann, Siegert, Sioli;
in Innsbruck: Gasteiger, Herrenschwand, Jarisch, Krainz, Lang, Lode, Meixner, Ranzi, Seefelder, Steyrer, Zacherl;
in Marburg: Baur, Boeminghaus, Eimer, Enke, Freudenberg, Göppert, Grüter, Kehrer, Klapp, Klewitz, Kretschmer, Naujoks, Neumann, Pfannenstiel, Ruete, Versé, Wiedhopf.